中国临床医学
Chinese Journal of Clinical Medicine
ISSN 1008-6358
CN 31-1794/R

后路截骨式病灶清除钛笼植骨融合术治疗胸腰椎结核的疗效分析

段平国, 林思俭, 范荣豪, 郭润生, 马胜彪, 段满生, 姚浩群, 张斌, 戴闽, 曹凯

引用本文:
段平国,林思俭,范荣豪,郭润生,马胜彪,段满生,姚浩群,张斌,戴闽,曹凯. 后路截骨式病灶清除钛笼植骨融合术治疗胸腰椎结核的疗效分析[J]. 中国临床医学, 2022, 29(6): 976–981.

在线阅读 View online: https://doi.org/10.12025/j.issn.1008–6358.2022.20221383

您可能感兴趣的其他文章

Articles you may be interested in

正位透视下椎弓根穿刺椎体后凸成形术治疗胸腰段骨质疏松性骨折的疗效分析

Effect of anterior–posterior fluoroscopy monitored pedicle drilling kyphoplasty on the treatment of osteoporotic vertebral compression fracture

中国临床医学. 2021, 28(4): 618–621 https://doi.org/10.12025/j.issn.1008–6358.2021.20210431

定向球囊技术在经皮椎体后凸成形术治疗骨质疏松性椎体压缩性骨折中的应用

Application of directional balloon technique in the treatment of osteoporotic vertebral compression fracture with percutaneous kyphoplasty

中国临床医学. 2021, 28(3): 472–475 https://doi.org/10.12025/j.issn.1008–6358.2021.20202580

斜外侧腰椎椎间融合术联合后路固定与单独应用对退行性滑脱节段力线改善效果的比较

Comparison of segmental alignment outcomes in lumbar degenerative spondylolisthesis after single OLIF and OLIF with posterior fixation

中国临床医学. 2022, 29(4): 649–653 https://doi.org/10.12025/j.issn.1008–6358.2022.20220287

巧用腰椎融合器结合后路固定治疗寰枢椎脱位的初步尝试

Combination of lumbar peek cage with posterior fixation in the treatment of atlantoaxial dislocation: a preliminary report

中国临床医学. 2017, 24(5): 736–739 https://doi.org/10.12025/j.issn.1008–6358.2017.20170367

胸骨结扎带在胸腺肿瘤胸骨劈开手术中的临床应用

Clinical application of sternal ligation band in sternotomy of thymic tumor

中国临床医学. 2021, 28(4): 610–613 https://doi.org/10.12025/j.issn.1008–6358.2021.20210200

DOI：10.12025/j.issn.1008-6358.2022.20221383

·短篇论著·

后路截骨式病灶清除钛笼植骨融合术治疗胸腰椎结核的疗效分析

段平国[1]，林思俭[2]，范荣豪[1]，郭润生[1]，马胜彪[1]，段满生[1]，姚浩群[1]，张 斌[1]，戴 闽[1]，曹 凯[1*]

1. 南昌大学第一附属医院骨科，南昌 330006

2. 南昌大学第二附属医院康复科，南昌 330006

引用本文 段平国，林思俭，范荣豪，等. 后路截骨式病灶清除钛笼植骨融合术治疗胸腰椎结核的疗效分析 [J]. 中国临床医学 , 2022, 29(6): 976-981. DUAN P G, LIN S J, FAN R H, et al. Analysis of posterior debridement with osteotomy and titanium mesh bone graft fusion in the treatment of thoracolumbar tuberculosis[J]. Chin J Clin Med, 2022, 29(6): 976-981.

［**摘要**］ ***目的*** 探讨后路截骨式病灶清除钛笼植骨融合术治疗胸腰椎结核的临床疗效及安全性。***方法*** 回顾性分析2014年3月至2018年11月在南昌大学第一附属医院骨科接受手术治疗的96例胸腰椎结核患者的资料，其中29例接受截骨式病灶清除钛笼植骨融合术（截骨组），67例接受刮除式病灶清除植骨融合术（刮除组）。记录两组患者的手术时间、术中出血量、住院时间、术后并发症；术后随访患者的血沉、C反应蛋白、视觉模拟评分（visual analog scale, VAS）、日本骨科协会（Japanese Orthopaedic Association, JOA）评分与Oswestry功能障碍指数（Oswestry disability index, ODI）评分；影像学评估局部Cobb角和植骨融合情况。***结果*** 截骨组手术时间为（186.0±39.6）min，较刮除组［（207.6±75.8）min］缩短（P=0.043）；截骨组术中出血量为（903.0±88.9）mL，较刮除组［（1 094.1±265.1）mL］减少（P=0.028）。两组患者住院时间［（9.7±1.3）d *vs*（10.0±1.1）d］和局部Cobb角纠正度［（13.1±5.6）° *vs*（12.6±4.9）°］差异无统计学意义。截骨组植骨融合时间平均为（7.7±1.3）个月，较刮除组［（8.4±1.8）个月］更短（P=0.047）。两组患者VAS、JOA、ODI评分术后均得到改善，组间差异无统计学意义。截骨组与刮除组分别有2、11例发生术后并发症。截骨组无复发病例，刮除组有5例复发。***结论*** 与刮除式病灶清除植骨融合术比较，后路截骨式病灶清除钛笼植骨融合术病灶清除更彻底、术后复发率更低，是治疗胸腰椎结核安全、有效的手术方式。

［**关键词**］ 胸腰椎结核；截骨术；清除；脊椎融合

［**中图分类号**］ R 529.2 ［**文献标志码**］ A

Analysis of posterior debridement with osteotomy and titanium mesh bone graft fusion in the treatment of thoracolumbar tuberculosis

DUAN Ping-guo[1], LIN Si-jian[2], FAN Rong-hao[1], GUO Run-sheng[1], MA Sheng-biao[1], DUAN Man-sheng[1], YAO Hao-qun[1], ZHANG Bin[1], DAI Min[1], CAO Kai[1*]

1. Department of Spinal Surgery, the First Affiliated Hospital of Nanchang University, Nanchang 330006, Jiangxi, China

2. Department of Rehabilitation, the Second Affiliated Hospital of Nanchang University, Nanchang 330006, Jiangxi, China

［**Abstract**］ **Objective** To explore the efficacy and safety of posterior debridement with osteotomy and titanium mesh bone graft fusion in the treatment of thoracolumbar tuberculosis. **Methods** From March 2014 to November 2018, 96 patients with thoracolumbar tuberculosis in the First Affiliated Hospital of Nanchang University were retrospectively analyzed. Among 96 patients, 29 patients accepting posterior debridement with osteotomy and titanium mesh bone graft fusion were allocated into group osteotomy (group O), and 67 patients accepting traditional posterior curettage debridement and bone graft fusion were allocated into group curettage (group C). Operation time, intraoperative blood loss, hospitalization time, postoperative complications were recorded. The

［**收稿日期**］ 2022-08-06 ［**接受日期**］ 2022-09-28

［**基金项目**］ 江西省卫生计生委科技计划项目(20185103, 20191029). Supported by Scientific Research Project of Jiangxi Health and Family Planning Commission (20185103, 20191029).

［**作者简介**］ 段平国，博士，副教授. E-mail: pink1198@163.com

* 通信作者(Corresponding author).Tel: 0791-86319823, E-mail: kaichaw@126.com

visual analogue scale (VAS), Japanese Orthopaedic Association (JOA) scale and Oswestry disability index (ODI) were recorded. The local spinal interbody kyphosis angle (Cobb angle) and spinal bone fusion time were evaluated by the radiological imaging indexes. **Results**　Compared with group C, the operative time was shorter in group O ([186.0±39.6] min *vs* [207.6±75.8] min, P=0.043), and blood loss was less in group O ([903.0±88.9] mL *vs* [1 094.1±265.1] mL, P=0.028). No significant difference was found in hospitalization time ([9.7±1.3] d *vs* [10.0±1.1] d) and correction degree of Cobb angle ([13.1±5.6] ° *vs* [12.6±4.9] °) between the two groups. Time of interbody fusion was shorter in group O than group C ([7.7±1.3] month *vs* [8.4±1.8] month, P=0.047). No significant difference in VAS, JOA and ODI scores was found between the two groups. There were 2 and 11 patients with postoperative complications in group O and group C, respectively. No tuberculosis recurrence was found in group O, but there were 5 patients suffered from the spinal tuberculosis recurrence in group C. **Conclusions**　Compared to the traditional curettage debridement, the debridement with osteotomy and titanium mesh bone graft fusion is a more effective and safe surgical strategy for treating the patients with thoracolumbar tuberculosis.

［**Key Words**］ thoracolumbar tuberculosis; osteotomy; debridement; spinal fusion

脊柱结核发病率居全身骨关节结核的首位，以胸腰段结核更为常见[1]，致残、致畸率高，给患者生活造成严重影响[2]。通常采用手术和药物联合治疗脊柱结核。其中，药物是最基本的治疗手段，但耐药菌的出现、抗结核治疗的不规范、不典型脊柱结核频发、胸腰段结核部位的特殊性均对脊柱结核的治疗提出新挑战[3]。而对于椎体骨质破坏导致明显畸形、形成巨大脓肿或存在脊髓神经压迫症状的患者，手术清除病灶、解除神经压迫、纠正畸形及控制结核复发是必要的。

目前用于治疗胸腰椎结核的手术方法主要有前路病灶清除融合内固定术[4]、前路病灶清除融合联合后路内固定术以及后路病灶清除融合内固定术[5-6]。其中，前路手术潜在并发症多，对于脊柱重建矫形存在一定局限[4,7]；而前后路联合手术复杂、创伤大、时间长、出血量大且风险较高[8]。因此，一些学者尝试通过单纯后路进行手术治疗，且后路对严重胸腰椎后凸畸形矫形效果优于前路[9]。但是，后路手术操作空间有限，难以彻底清除病灶。近年来，本课题组结合脊柱截骨经验，采用单一后路截骨式病灶清除植骨融合术治疗胸腰椎结核，取得了满意疗效，现报告如下。

1　资料与方法

1.1　一般资料　回顾性收集2014年3月至2018年11月在南昌大学第一附属医院脊柱外科诊治的96例胸腰椎结核患者的临床资料。纳入标准：（1）年龄＞18岁，接受手术治疗；（2）药物治疗效果不佳，已出现明显椎体破坏，同时伴有神经损害，或伴有后凸畸形，或伴有脓肿且突入椎管压迫脊髓；（3）病理结果提示结核，术后随访时间≥2年；（4）有完整的术前、术后及随访影像学资料，包括X线、CT和MRI结果。排除标准：（1）有脊柱手术史；（2）脓肿较大，或流注脓肿明显超出病椎范围，或合并其他部位处于活动期的结核；（3）严重畸形的陈旧性胸腰椎结核。根据手术方式进行分组，接受后路截骨式病灶清除钛笼植骨融合术治疗的29例患者为截骨组，接受刮除式病灶清除植骨融合术治疗的67例患者为刮除组。本研究获得伦理委员会批准［(2022) CDYFYYLK(11-004)］，所有患者均知情并签署知情同意书。

1.2　围术期处理

1.2.1　术前调整　所有患者术前接受四联抗痨方案：利福平（RFP）450 mg、吡嗪酰胺（PZA）750 mg、异烟肼（INH）300 mg、乙胺丁醇（EMB）750 mg，治疗1～2周。改善全身状况，高血压、糖尿病患者调整血压、血糖至合理范围。

1.2.2　手术方案　所有患者接受全身麻醉，两种手术均由具有丰富脊柱外科经验的主任医师主刀。

1.2.2.1　截骨组　取后正中纵向切口，逐层切开软组织，沿棘突向两侧剥离椎旁组织，显露椎板及关节突。于病灶上下椎体椎弓根进针点置入椎弓根螺钉。切除病变椎体棘突、椎板及关节突，显露硬膜囊。用骨刀从一侧经椎弓根截骨（胸椎段先切取左右肋骨后段），清除病灶及脓肿，小心将神经

根及硬脊膜向内侧牵开，清除椎管周围病变组织，尖刀切开椎间盘，彻底清除椎间盘组织及上下终板和坏死组织，直至无软骨及坏死组织残留，安装临时棒固定；然后从对侧以同样方法处理病灶组织，安装固定棒，椎间隙置入钛笼，钉棒加压固定。C臂机透视确认内固定及钛笼位置良好（图1）。

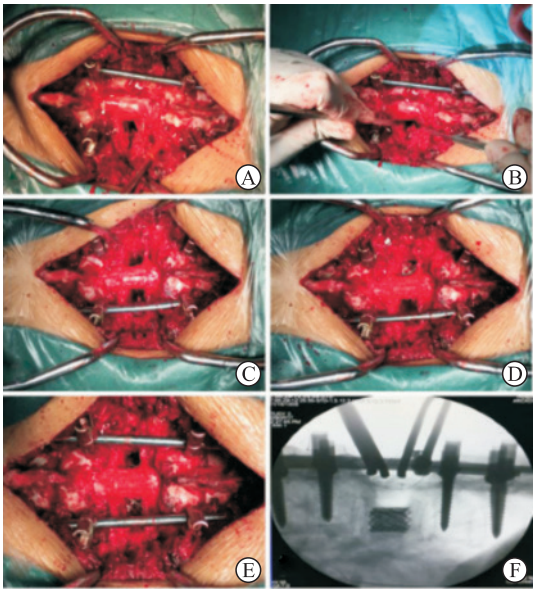

图1 截骨式病灶清除钛笼植骨融合术

A：安装临时固定棒；B：实施一侧截骨式病灶清除；C：两侧病灶清除后硬膜囊游离；D、E：椎间隙置入钛笼，安装固定棒；F：C臂机透视示螺钉与钛笼位置满意。

1.2.2.2 刮除组 同截骨组步骤置入椎弓根螺钉后，切除病椎椎板，显露脊髓和神经根，切除椎间盘，用刮匙充分刮除病灶，清除脓肿和坏死组织，彻底减压。生理盐水反复冲洗病灶术野，椎间隙植入自体髂骨打压植骨，安装固定棒及后续步骤同截骨组。

1.2.3 术后处理 术后予以心电监护，低流量吸氧，广谱抗生素静脉滴注48 h，给予静脉营养治疗。置管48 h后或引流量小于50 mL/d时拔除引流管。继续术前抗痨方案治疗9～12个月。

1.3 观察指标 （1）一般资料，包括年龄、性别、病程、病灶节段、病灶部位及美国脊柱损伤协会（American Spinal Injury Association, ASIA）神经功能分级[10]；（2）术中出血量、住院时间及术后并发症；（3）术前、术后1个月、术后3个月的视觉模拟评分（visual analog scale, VAS）[11]，术前、术后3个月、末次随访的日本骨科协会（Japanese Orthopaedic Association, JOA）评分[12]、Oswestry功能障碍指数（Oswestry disability index, ODI）评分[13]；（4）术前、术后血沉和C反应蛋白水平、局部Cobb角变化，植骨融合时间。

1.4 统计学处理 采用SPSS 19.0软件进行统计学处理，计量资料以$\bar{x}\pm s$表示，采用独立样本t检验进行比较；计数资料以n(%)表示，采用χ^2检验。均为双侧检验，检验水准（α）为0.05。

2 结 果

2.1 基线资料 截骨组男性20例、女性9例，年龄14～69岁，平均（47.6±14.2）岁，平均病程（5.9±4.5）个月；刮除组男性45例、女性22例，年龄17～72岁，平均（48.5±16.8）岁，平均病程（7.8±7.2）个月。截骨组术前ASIA神经功能分级：C级5例，D级15例，E级9例；刮除组术前ASIA神经功能分级：C级7例，D级33例，E级27例。两组基线资料差异无统计学意义（表1）。

表1 患者基线资料

指标	截骨组（n=29）	刮除组（n=67）	P值
性别 n(%)			0.862
男	20 (69.0)	45 (67.2)	
女	9 (31.0)	22 (32.8)	
年龄/岁	47.6±14.2	48.5±16.8	0.688
病程/月	5.9±4.5	7.8±7.2	0.126
血沉/(mm•h^{-1})	54.3±30.7	49.9±31.4	0.293
C反应蛋白/(μg•mL^{-1})	33.8±28.9	29.2±37.9	0.513
术前VAS评分	4.4±0.8	4.5±0.9	0.714
术前JOA评分	20.7±3.7	22.1±5.4	0.162
术前ODI评分	36.9±10.8	34.3±16.4	0.369
术前Cobb角/°	25.2±5.5	24.2±6.2	0.446
病灶节段 n(%)			0.718
2个节段	25(86.2)	61(91.0)	
3个节段	4(13.8)	6(9.0)	
病灶部位 n(%)			0.921
胸椎	8(27.6)	16(23.9)	
胸腰椎	12(41.4)	29(43.3)	
腰椎	9(31.0)	22(32.8)	
ASIA分级 n(%)			0.611
C	5(17.2)	7(10.4)	
D	15(51.7)	33(49.3)	
E	9(31.1)	27(40.3)	

2.2 手术情况 结果（表2）显示：截骨组手术时间短于刮除组（P=0.043）、术中出血量少于刮除组（P=0.028）；两组住院时间差异无统计学意义。

2.3　手术效果　两组局部Cobb角纠正度差异无统计学意义；截骨组植骨融合时间短于刮除组（P=0.047，表2）。结果（图2）显示：两组患者术后1个月、术后3个月VAS评分均较术前降低，术后3个月及末次随访JOA评分均较术前改善，术后3个月及末次随访ODI评分较术前降低（P<0.01）；两组间术后各时间点VAS、JOA、ODI评分差异无统计学意义。两组患者末次随访血沉较术前下降（P<0.01）；两组患者间术后1周血沉差异有统计学意义（P<0.05）。两组患者末次随访C反应蛋白较术前下降（P<0.01）；两组患者间术后1周及末次随访C反应蛋白差异无统计学意义。除刮除组1例患者术后截瘫外，所有患者末次随访时ASIA神经功能分级均恢复至E级。图3示截骨组典型病例手术前后影像学表现。

表2　两组患者手术情况比较

指标	截骨组 (n=29)	刮除组 (n=67)	P值
手术时间/min	186.0±39.6	207.6±75.8	0.043
术中出血量/mL	903.0±88.9	1 094.1±265.1	0.028
住院时间/d	9.7±1.3	10.0±1.1	0.473
Cobb角纠正度/°	13.1±5.6	12.6±4.9	0.541
融合时间/月	7.7±1. 3	8.4±1.8	0.047

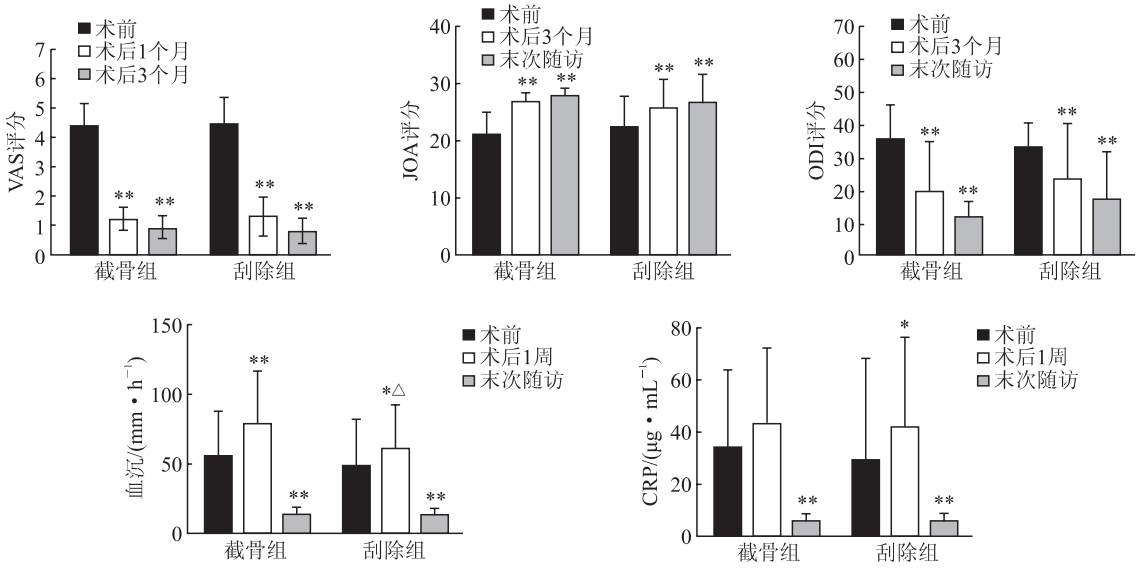

图2　两组患者疼痛、功能评分及血液相关指标手术前后变化

*P<0.05、**P<0.01与术前相比；△P<0.05与截骨组相比。

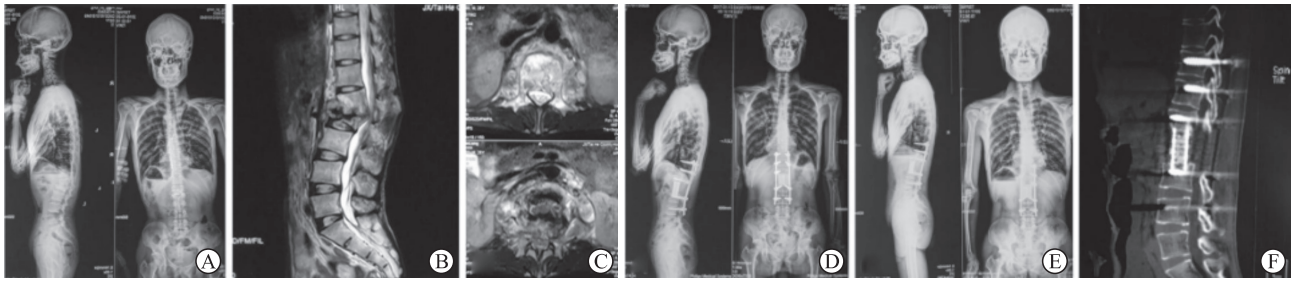

图3　截骨组典型病例手术前后影像学表现

患者男性，27岁。A～C：手术前，脊柱全长正侧位X线片提示$L_{1\sim2}$椎体骨质破坏（A），矢状位MRI提示病灶局部后凸、硬膜囊受压（B），横断位MRI提示椎旁软组织肿胀（C）；D～F：手术后，术后1周（D）及2年（E）X线片示内固定物位置满意，术后1年CT（F）示锥间融合满意、钛笼轻度下沉。

2.4　术后并发症　96例患者均得到随访，随访24～46个月，平均（35.2±8.6）个月。截骨组有2例患者术后出现脑脊液漏，其中1例患者脑脊液漏导致颅内感染，予以加强抗感染治疗后痊愈；术后影像学检查显示病灶清除彻底，植骨充分，内固定位置良好，其中3例患者随访过程中发现钛笼轻度

下沉。刮除组有 11 例患者出现并发症，其中 3 例为手术切口感染；1 例术后脑脊液漏导致持续较多引流量，加强抗感染治疗后好转；2 例术中胸膜损伤，予以置入胸腔闭式引流管引流后好转；2 例患者术后髂骨取骨处渗出；2 例患者出现术后皮肤窦道形成；1 例患者术后发生截瘫。截骨组患者随访过程中均未复发。随访期间，刮除组有 5 例患者术后复发，其中耐药的 2 例患者给予调整抗结核药物辅助治疗；所有复发患者经再次手术后痊愈。

3 讨 论

脊柱结核起病隐匿，症状发生较晚，就诊时常已出现严重的椎体破坏，导致剧痛、脊髓神经压迫，部分患者甚至因椎体病理骨折出现严重后凸畸形[14-15]。脊柱结核治愈的关键为病灶清除彻底、减压充分、脊柱功能重建[2,5,8-9]以及合理的手术方式[16]。脊柱结核患者接受不完全病灶清除术后的复发率为 12%～24%。Jin 等[17]认为，彻底清除病灶需要将脓肿、坏死组织、硬化骨清除，同时也要将病灶外的亚健康组织切除（至少切除距病灶 4 mm 的硬化骨）。因此，结合截骨矫形技术，本课题组采用截骨式病灶清除钛笼植骨融合术治疗脊柱结核。

该术式为将病椎及周围亚健康骨组织完全清除后，于椎间隙置入钛笼，钉棒稳定脊柱。截骨式病灶清除优势在于：（1）病灶清除完全，截骨后 360°病灶清理，植骨融合时间短，术后不易复发；（2）打断伴有畸形的脊柱节段，彻底松解，矫形后行多节段固定，能为脊椎提供更大的前屈、后伸和侧屈稳定性，加之钛笼重建前柱和后方内固定，生物力学稳定性更可靠[18-19]。张宏其等[20]通过对比钛笼与异体骨重建前柱治疗伴有后凸畸形胸腰椎结核的效果，并进行中长期随访，发现椎间钛笼植骨疗效更佳。长节段固定适用于严重后凸需截骨矫形或骨质疏松患者；对于其他类型脊柱结核患者，应尽可能短节段固定，降低并发症发生率[19]。本研究中，两组患者术后局部 Cobb 角度（局部后凸畸形）均得到部分矫正，但两组差异无统计学意义，这可能与患者病程短、陈旧性脊柱结核患者少、出现严重畸形及需要长节段固定矫形的患者少有关。

该术式相较于传统病灶清除，技术要求更高，难度相对更大，学习曲线更长。术者需要具备丰富的脊柱畸形矫正手术经验。尽管本研究中两组患者术后 VAS、ODI 及 JOA 评分差异无统计学意义，但截骨组手术时间更短、失血量更少，这与术者精准解剖和更高的截骨技术有关。本研究中，截骨组失血量少于其他研究[21-22]中前后路联合手术失血量，但与其中单纯后路手术失血量相当，原因在于截骨方式或截骨程度不同。虽然接受该术式的患者术后复发率较传统术式低，但由于需要更大的手术视野，且锋利的骨刀易伤及硬脊膜或神经，在操作过程中须注意以下要点：（1）充分显露过程中注意保护神经等相邻解剖结构，同时避免硬脊膜破裂。（2）对于胸椎结核，截骨时需保护胸膜，防止胸膜破裂；避免暴力牵拉胸段脊髓，以防止出现下肢运动功能障碍[23]。此外，术者须掌握脊柱解剖、脊柱生物力学及脊柱后凸截骨矫形技能[23]。

本研究存在一定局限性：（1）截骨组患者偏少，结果可能存在偏倚。（2）两组手术不是由同一位主刀医师完成，影响结果准确性。（3）截骨范围缺乏衡量标准：截骨量过多造成的创伤更大，截骨量过少又难以达到彻底清除病灶的目的；此外，截骨面也缺乏参考标准。今后课题组将积累更多病例，进一步对脊柱结核的截骨程度和截骨依据予以分级评定，并进行前瞻性对照研究，以提高其科学性和规范性。

综上所述，与传统的刮除术植骨融合术比较，后路截骨式病灶清除钛笼植骨融合术治疗胸腰椎结核疗效满意、术后并发症少，对于胸腰椎结核是一种安全可靠的手术方式。该术式不仅可安全有效地清除病灶，而且有助于矫正脊柱畸形、解除脊髓压迫、预防脊柱结核复发及促进脊柱融合，可进行临床推广，但须进一步标准化。

利益冲突：所有作者声明不存在利益冲突。

参考文献

[1] GILPIN C, KOROBITSYN A, MIGLIORI G B, et al. The World Health Organization standards for tuberculosis care and management[J]. Eur Respir J,

2018, 51(3)：1800098.

［2］ 高永建, 欧云生, 权正学, 等. 胸腰椎脊柱结核外科治疗的研究进展[J]. 中国修复重建外科杂志, 2018, 32(1)：112-117. GAO Y J, OU Y S, QUAN Z X, et al. Research progress of surgical treatment of thoracolumbar spinal tuberculosis[J]. Chinese Journal of Reparative and Reconstructive Surgery, 2018, 32(1)：112-117.

［3］ ZHANG Z H, LUO F, ZHOU Q, et al. The outcomes of chemotherapy only treatment on mild spinal tuberculosis[J]. J Orthop Surg Res, 2016, 11(1)：49.

［4］ RAJASEKARAN S, SOUNDARARAJAN D C R, SHETTY A P, et al. Spinal tuberculosis: current concepts[J]. Global Spine J, 2018, 8(4 Suppl)：96S-108S.

［5］ WANG K, WANG N, WANG Y L, et al. Anterior versus posterior instrumentation for treatment of thoracolumbar tuberculosis: a meta-analysis[J]. Orthopade, 2019, 48(3)：207-212.

［6］ 陈雁华, 李　娟, 陈子贤, 等. 脊柱结核术后并发症的危险因素分析[J]. 中华骨科杂志, 2016, 36(17)：1126-1132. CHEN Y H, LI J, CHEN Z X, et al. Risk factors analysis of the postoperative complications in spinal tuberculosis patients[J]. Chinese Journal of Orthopaedics, 2016, 36(17)：1126-1132.

［7］ HASSAN K, ELMORSHIDY E. Anterior versus posterior approach in surgical treatment of tuberculous spondylodiscitis of thoracic and lumbar spine[J]. Eur Spine J, 2016,25(4): 1056-1063.

［8］ ZENG Y P, CHENG P, TAN J L, et al. Comparison of three surgical approaches for thoracolumbar junction (T_{12}-L_1) tuberculosis: a multicentre, retrospective study [J]. BMC Musculoskelet Disord, 2019, 20(1)：524.

［9］ TANG Y, WU W J, YANG S, et al. Surgical treatment of thoracolumbar spinal tuberculosis-a multicentre, retrospective, case-control study[J]. J Orthop Surg Res, 2019, 14(1)：233.

［10］ ROBERTS T T, LEONARD G R, CEPELA D J. Classifications in brief: American Spinal Injury Association (ASIA) impairment scale[J]. Clin Orthop Relat Res, 2017, 475(5)：1499-1504.

［11］ SHAFSHAK T S, ELNEMR R. The visual analogue scale versus numerical rating scale in measuring pain severity and predicting disability in low back pain[J]. J Clin Rheumatol, 2021, 27(7) ：282-285.

［12］ ARAKI M, NONOSHITA H, KITANO S, et al. The critical cutoff point of the Zurich Claudication Questionnaire and the Japanese Orthopaedic Association score indicating locomotive syndrome in patients with lumbar spinal canal stenosis[J]. J Orthop Sci, 2021, 26(2)：290-294.

［13］ BRODKE D S, GOZ V, LAWRENCE B D, et al. Oswestry Disability Index: a psychometric analysis with 1,610 patients[J]. Spine J, 2017, 17(3)：321-327.

［14］ MUSALI S R, KARLA R, GOLLAPUDI P R, et al. Anterolateral versus posterolateral decompression and spinal stabilization in thoracolumbar Potts spine: a comparative study[J]. Br J Neurosurg, 2020, 1-3.

［15］ SRINIVASA R, FURTADO S V, KUNIKULLAYA K U, et al. Surgical management of spinal tuberculosis - a retrospective observational study from a tertiary care center in Karnataka[J]. Asian J Neurosurg, 2021, 16(4)：695-700.

［16］ ALAM M S, PHAN K, KARIM R, et al. Surgery for spinal tuberculosis: a multi-center experience of 582 cases[J]. J Spine Surg, 2015, 1(1)：65-71.

［17］ JIN W D, WANG Q, WANG Z L, et al. Complete debridement for treatment of thoracolumbar spinal tuberculosis: a clinical curative effect observation[J]. Spine J, 2014, 14(6)：964-970.

［18］ WANG B J, HUA W B, KE W C, et al. The efficacy of allograft bone using titanium mesh in the posterior-only surgical treatment of thoracic and thoracolumbar spinal tuberculosis[J]. BMC Surg, 2020, 20(1)：133.

［19］ KALANJIYAM G P, DILIP CHAND RAJA S, RAJASEKARAN S, et al. A prospective study comparing three different all-posterior surgical techniques in the management of thoracolumbar spinal tuberculosis[J]. J Clin Orthop Trauma, 2022, 34：102026.

［20］ ZHANG H Q, LI M, WANG Y X, et al. Minimum 5-year follow-up outcomes for comparison between titanium mesh cage and allogeneic bone graft to reconstruct anterior column through posterior approach for the surgical treatment of thoracolumbar spinal tuberculosis with kyphosis[J]. World Neurosurg, 2019, 127：e407-e415.

［21］ 张宏其, 王龙杰, 唐明星, 等. 单纯后路、单纯前路或前后联合入路治疗成人胸椎结核的中期疗效分析[J]. 中华骨科杂志, 2016, 36(11)：641-650. ZHANG H Q, WANG L J, TANG M X, et al. Posterior only approaches versus anterior only approaches and combined posterior and anterior approaches for thorac-ic tuberculosis in adults: minimum 5-year follow-up[J]. Chinese Journal of Orthopaedics, 2016, 36(11)：641-650.

［22］ 买尔旦·买买提, 牙克甫·阿不力孜, 徐　韬, 等. “Y”型截骨治疗陈旧性结核性胸腰椎重度角状后凸畸形的疗效[J]. 中华骨科杂志, 2021, 41(2)：84-91. MAIERDAN·MAIMAITI, YAKEFUE·ABULIZI, XU T, et al. Efficacy of Y type osteotomy in the treatment of severe post-tuberculous thoracolumbar kyphosis[J]. Chinese Journal of Orthopaedics, 2021, 41(2)：84-91.

［23］ HE Q Y, XU J Z, ZHOU Q, et al. Treatment effect, postoperative complications, and their reasons in juvenile thoracic and lumbar spinal tuberculosis surgery [J]. J Orthop Surg Res, 2015, 10：156.

［本文编辑］　殷　悦，贾泽军