DOI:10.12025/j.issn.1008-6358.2018.20170412

·短篇论著·

4 字位关节镜手术治疗 60 岁以上腘窝囊肿患者的临床疗效

汤继磊，沈向阳*，陆宏伟，高为人，聂升波，钟 毅
启东市人民医院骨科，启东 226200

［摘要］ **目的**：探讨 4 字位关节镜手术治疗 60 岁以上腘窝囊肿患者的临床疗效。**方法**：选择 2013 年 6 月至 2015 年 6 月 36 例膝关节疼痛、肿胀、活动受限的 60 岁以上腘窝囊肿患者作为研究对象。采用 4 字位关节镜切除腓肠肌内侧头与半膜肌肌腱之间的关节囊皱襞，扩大开口至 1 cm，同时处理关节内疾病。术前和术后对患者进行 Rauschning-Lindgren 评分。**结果**：4 字位进行镜下操作方便，建立通道无障碍。36 例患者中有 34 例(94.4%)合并关节内疾病，内侧半月板损伤 24 例(66.7%)，外侧半月板损伤 10 例(27.8%)，关节软骨Ⅲ～Ⅳ级损伤 12 例(33.3%)，关节游离体 8 例(22.2%)。随访时间为 10～22 个月，平均(16±4)个月。术后膝关节不适症状均较术前明显缓解。术后 Rauschning-Lindgren 评分明显低于术前水平($P<0.01$)。**结论**：4 字位关节镜手术治疗 60 岁以上腘窝囊肿患者操作简便、安全、有效，可同时处理关节内疾病，短期疗效确切。

［关键词］ 4 字位；关节镜治疗；腘窝囊肿；疗效
［中图分类号］ R 687.2 ［文献标志码］ A

Clinical efficacy of "4-position" arthroscopic treatment of patients aged over 60 with popliteal cyst

TANG Ji-lei, SHEN Xiang-yang*, LU Hong-wei, GAO Wei-ren, NIE Sheng-bo, ZHONG Yi
Department of Orthopaedics, Qidong People's Hospital, Qidong 226200, Jiangsu, China

［**Abstract**］ **Objective**: To evaluate the clinical efficacy of "4-position" arthroscopic treatment of popliteal cyst in patients aged over 60. **Methods**: From June 2013 to June 2015, 36 popliteal cyst patients aged over 60 with knee pain, swelling or limitation of activity were treated with arthroscopy. The fold of the joint capsule between the medial head of gastrocnemius muscle and the semimembranosus tendon was resected and enlarged up to 1 cm, and associated intra-articular diseases were treated at the same time. The preoperative and postoperative functions were evaluated with the Rauschning and Lindgren knee scores. **Results**: It was safe and convenient to build portals and work with 4-position. In 36 patients, 34 cases (94.4%) had intra-articular diseases, 24 cases (66.7%) had medial meniscus tear, 10 cases (27.8%) had lateral meniscus tear, 12 cases (33.3%) had cartilage lesion, and 8 cases (22.2%) had joint loose body. The follow-up time was 10-22 months, with an average of (16±4) months. The symptoms of knee joint discomfort were significantly relieved after operation. The Rauschning and Lindgren scores were significantly lower than those before operation ($P<0.01$). **Conclusions**: Arthroscopic treatment of popliteal cyst patients aged over 60 with "4-position" is simple, safe, and effective, which can deal with intra-articular diseases at the same time.

［**Key Words**］ 4-position; arthroscopic treatment; popliteal cyst; clinical efficiency

腘窝囊肿多见于老年人群，由腓肠肌内侧头和半膜肌之间滑囊扩大形成。腘窝囊肿通过瓣膜状结构与关节腔相通[1]。以往腘窝囊肿多采用开放手术治疗，并发症较多，包括瘘管形成、复发、脓肿和隐神经损伤等[2]。而关节镜手术可以避免这些并发症，同时可以处理关节内并存的疾病。在传统手术过程中，膝关节需要屈曲，需要助手扶住下肢或通过特殊装置将膝关节维持在屈曲位置，处理囊肿内部时需要更换手术位置，给手术医师带来不便。而采用 4 字位进行操作时可以避免这些不便。本研究分析了 36 例 60 岁以上腘窝囊肿患者采用 4 字位关节镜手术治疗的疗效。

1 资料与方法

1.1 一般资料 选择 2013 年 6 月至 2015 年 6 月经过磁共振(MRI)检查确诊的腘窝囊肿患者。患者合并有膝关节后内侧疼痛、活动受限、关节肿痛或神经血管压迫症状等，查体可触及膝部后方包块，

［收稿日期］ 2017-09-19 ［接受日期］ 2017-12-21
［作者简介］ 汤继磊，博士，主治医师. E-mail:554849240@qq.com
*通信作者(Corresponding author). Tel: 051-383106173, E-mail: jsqdsxy@163.com

包块较硬、不可推动、压痛(±)。排除需要膝关节置换和系统性疾病累及膝关节(如类风湿性关节炎、痛风、软骨钙质沉着病等)患者。共 36 例入选,其中男性 12 例,女性 24 例;年龄 60～72 岁,平均(65±4)岁。根据 Rauschning-Lindgren 评分标准分级[3]:Ⅰ级 6 例,Ⅱ级 24 例,Ⅲ级 6 例。

1.2　手术方法　腰-硬联合麻醉满意后,患者取仰卧位,膝关节屈曲 90°,切口靠近髌腱两侧边缘稍上方,处理关节内疾病,如软骨损伤、半月板损伤、游离体等。然后取 4 字位(图 1),关节镜监视下将交换棒从股骨内侧髁和后交叉韧带之间伸入到后内侧间室,交换棒外套入鞘管,拔出交换棒插入镜子。如果前外侧入路难以将交换棒伸入到后内侧间室,可以尝试从前内侧通路伸入。如髁间窝狭窄,先予髁间窝成型。在镜头光源的引导下,用腰穿针在内侧关节线偏上方刺入,针头伸入到腓肠肌内侧头内侧,调整角度选择一个方便镜下操作的方向,此时挤压膝关节后内侧可见淡黄色囊液溢出,也可于囊肿内注射美兰,方便观察(图 2)。然后用篮钳咬除位于腓肠肌内侧头偏内的瓣膜皱襞,并用刨削器扩大瓣膜开口至 10 mm,允许囊液和关节液流通,将关节镜从后内侧通道伸入到囊肿内部,观察囊肿内部是否有游离体或分隔皱襞。如果游离体较大、囊内有分隔或囊肿内壁有滑膜炎表现,需要再建立一个操作通道,监视下用篮钳夹除游离体,刨削器刨削病变滑膜及分隔组织。切口用不吸收线缝合,后内侧切口需要加压包扎,避免腘窝后方直接加压。术后患肢可屈伸;抬高患肢避免膝关节和小腿肿胀;鼓励患者在无明显不适情况下负重活动,预防下肢深静脉血栓。术后 4～6 周,患者可以正常活动。

图 1　4 字位关节镜手术体位

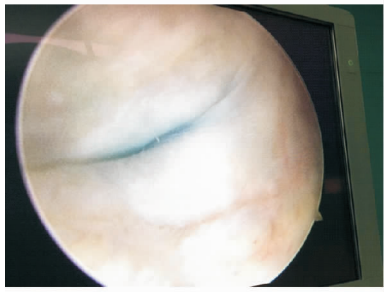

图 2　囊肿内注射美兰后镜下所见

1.3　疗效评定　所有患者术后进行随访。采用 Rauschning-Lindgren 分级法进行疗效评估,对于怀疑复发的患者行膝关节 MRI 检查。

1.4　统计学处理　采用 SPSS 18.0 软件进行分析。计数资料采用 χ^2 检验。检验水准(α)为 0.05。

2　结　果

2.1　一般情况　4 字位关节镜下操作方便,手术医师术中不需要变换手术位置,无需助手扶腿,建立通道无障碍,屈伸膝关节可获得镜下更大视野。关节镜下发现 36 例患者中 34 例(94.4%)合并关节内疾病,内侧半月板损伤 24 例(66.7%),外侧半月板损伤 10 例(27.8%),关节软骨Ⅲ～Ⅳ级损伤 12 例(33.3%),关节游离体 8 例(22.2%)。

2.2　疗　效　所有患者均获得随访,随访时间为 10～22 个月,平均(16±4)个月。术后膝关节不适症状均较术前明显缓解,术后随访 Rauschning-Lindgren 评分 0 级 24 例、Ⅰ级 8 例、Ⅱ级 4 例,较术前明显改善,差异有统计学意义($P<0.01$)。术后切口愈合良好,无感染、瘘管及血肿形成。术后及随访期间无复发,无隐神经、腘血管及腘窝内神经损伤。

3　讨　论

腘窝囊肿的保守治疗方法有非甾体类抗炎药(NSAIDs)、关节内激素注射、囊液抽吸后注射激素等,这些方法对症状性腘窝囊肿的疗效较差。尽管腘窝囊肿有一些不同的定义,但是目前被广泛接受的是:腓肠肌肌腱内侧头和半膜肌肌腱滑囊扩大形成腘窝囊肿,并通过瓣膜状结构与关节腔相通。

腘窝囊肿内的囊液能够持续存在和聚集有两个原因:(1)关节内疾病(如软骨软化、软骨剥脱、半月板撕裂等)或滑膜炎导致关节积液;(2)全身性关节疾病,如类风湿性关节炎、痛风、软骨钙质沉着病

等,造成关节积液持续分泌并充盈关节腔。关节腔内异常分泌的积液通过关节后内侧的单阀门瓣膜口进入腘窝囊肿内部并持续存在。由于瓣膜口是单向的,当关节内部的积液压力大于囊肿内压力,就会流到囊肿内;当关节内疾病缓解,积液压力小于囊肿内压力时,积液仍不能回流到关节内部。正是因为瓣膜状结构的存在和可治疗关节内部疾病,使腘窝囊肿可以在关节镜下得到有效治疗。本研究证实,老年腘窝囊肿患者多合并关节内疾病,如半月板损伤、软骨损伤等,而且腘窝囊肿瓣膜的开口均位于腓肠肌内侧头内侧。

Sansone 等[4]首次用关节镜来治疗腘窝囊肿,主要通过后方通道进行囊内减压,结果显示,术后 1 年,所有患者囊肿减小,术后 2 年 95%患者临床结局良好。随后,一些学者陆续报道了关节镜手术成功治疗腘窝囊肿的病例[5],虽然手术方法各异(如在关节镜下处理好关节内疾病后于俯卧位开放切除囊肿,或直接腘窝囊肿切除,或单独腘窝囊肿瓣膜开口扩大内引流),结果均较为满意。本研究认为,既然单独内引流可以治疗腘窝囊肿,那就不需行囊肿切除。镜下行囊肿切除会延长手术时间,增加手术并发症,如出血、血管神经损伤等。本研究中除对囊肿内部分隔组织或病变滑膜进行刨削外,仅在处理完关节内疾病后行内引流术,扩大瓣膜开口至少 10 mm,囊肿内和关节内液体自由流通,术后恢复较好,且能缩短手术时间、减少并发症。

以往手术时膝关节基本为屈曲位,需要助手扶腿或者特殊工具固定膝关节,这种体位使术者在处理完关节内疾病后建立后内侧通道,特别是双后内侧通道切除囊肿囊壁时需要更换手术位置,有时甚至需要转身看屏幕,使术者较为劳累。本研究采用 4 字位,术者不用变换手术位置和屏幕,能较为顺利地完成手术,缩短手术时间。

本研究纳入的患者均为 60 岁以上,36 例中有 34 例合并膝关节内疾病,说明年龄越大腘窝囊肿合并关节内疾病的比例越高。因此,对于老年人腘窝囊肿行关节镜手术治疗更为必要,与以往报道[6-7]一致。此外,本研究认为,术前仔细研究 MRI 影像,掌握囊肿与半膜肌肌腱、腓肠肌肌腱内侧头、胫神经、动脉、静脉的位置关系有利于更好地完成手术。手术医师需要镜下在腓肠肌内侧头肌腱内侧准确定位腘窝囊肿瓣膜的位置,当鞘套不容易从前外侧进入后内侧间室时,可从前内侧进入,必要时行髁间窝成型术。

综上所述,本研究表明,4 字位有助于术者更好地完成手术;对于 60 岁以上腘窝囊肿患者,建议行关节镜手术治疗;行内引流时处理关节内疾病至关重要,单独内引流创伤小、不增加复发率,但是远期疗效还需要进一步随访证实。

参考文献

[1] ZHOU X N, LI B, WANG J S, et al. Surgical treatment of popliteal cyst: a systematic review and meta-analysis[J]. J Orthop Surg Res, 2016, 11: 22.

[2] 乐国平, 徐友高, 张 明, 等. 关节镜下前后联合与开放手术治疗腘窝囊肿的临床比较研究[J]. 中国骨与关节损伤杂志, 2014, 29(6): 601-602.

[3] RAUSCHNING W, LINDGREN P G. Popliteal cysts (Baker's cysts) in adults. Ⅰ. Clinical and roentgenological results of operative excision[J]. Acta Orthop Scand, 1979, 50(5): 583-591.

[4] SANSONE V, DE PONTI A. Arthroscopic treatment of popliteal cyst and associated intra-articular knee disorders in adults[J]. Arthroscopy, 1999, 15(4): 368-372.

[5] HERMAN A M, MARZO J M. Popliteal cysts: a current review[J]. Orthopedics, 2014, 37(8): e678-e684.

[6] KIM K I, LEE S H, AHN J H, et al. Arthroscopic anatomic study of posteromedial joint capsule in knee joint associated with popliteal cyst[J]. Arch Orthop Trauma Surg, 2014, 134(7): 979-984.

[7] KONGMALAI P, CHEMCHUJIT B. Arthroscopic treatment of popliteal cyst: a direct posterior portal by inside-out technique for intracystic debridement[J]. Arthrosc Tech, 2015, 4(2): e143-e148.

[本文编辑] 姬静芳