DOI:10.12025/j.issn.1008-6358.2018.20161052

·论　　著·

多体素氢质子磁共振波谱与胶质瘤病理指标的相关性分析

沈　晓，王尔松*

复旦大学附属金山医院神经外科，上海　201508

［摘要］ **目的**：探讨多体素氢质子磁共振波谱（proton magnetic resonance spectroscopy，^{1}H-MRS）参数与胶质瘤细胞密度、CD34 及 MIB-1 标记指数的关系。**方法**：术前对 18 例胶质瘤患者进行多体素^{1}H-MRS 及常规磁共振扫描。在神经导航下根据^{1}H-MRS 和常规 MRI 行组织穿刺活检。所有标本进行苏木精-伊红（H-E）和免疫组织化学染色，将^{1}H-MRS 参数 Cho/NAA、NAA/Cr、Cho/Cr 比值与胶质瘤细胞密度、CD34 及 MIB-1 指数进行 Pearson 相关性分析。**结果**：18 例患者获取穿刺病理标本 89 份。Cho/NAA 比值与细胞密度、CD34 及 MIB-1 指数均正相关；NAA/Cr 比值与细胞密度、CD34 及 MIB-1 指数负相关。Cho/Cr 比值与细胞密度正相关，与 CD34 及 MIB-1 指数间无相关性。**结论**：^{1}H-MRS 参数与胶质瘤细胞密度、CD34 及 MIB-1 标记指数高度相关，可为临床诊治及疗效评估提供参考。

［关键词］ 胶质瘤；磁共振波谱；病理；活检

［中图分类号］ R 739.41　　［文献标志码］ A

Correlation between multi-voxel proton magnetic resonance spectroscopy and pathological parameters of glioma

SHEN Xiao, WANG Er-song*

Department of Neurosurgery, Jinshan Hospital, Fudan University, Shanghai 201508, China

［**Abstract**］ **Objective**: To explore the relationship between proton magnetic resonance spectroscopy (^{1}H-MRS) and glioma cell density, CD34, and MIB-1 markers. **Methods**: Eighteen patients with glioma were examined by multi-voxel ^{1}H-MRS and conventional magnetic resonance imaging before operation. Tissue biopsy was performed under neuronavigation according to ^{1}H-MRS and conventional MRI. All specimens were stained with hematoxylin-eosin (H-E) staining and immunohistochemistry. Pearson correlation analysis was performed between ^{1}H-MRS parameters including Cho/NAA, NAA/Cr, and Cho/Cr ratios and glioma cell density, CD34, and MIB-1. **Results**: From 18 patients, 89 pathological specimens were obtained *via* puncture. Cho/NAA ratio was positively correlated with cell density, CD34, and MIB-1, while NAA/Cr ratio was negatively correlated with cell density, CD34, and MIB-1. Cho/Cr ratio was positively correlated with cell density but not with CD34 or MIB-1. **Conclusions**: ^{1}H-MRS is highly correlated with glioma cell density, CD34, and MIB-1, which might provide reference for clinical diagnosis, treatment, and prognosis evaluation of glioma.

［**Key Words**］ glioma; MRS; histopathology; biopsy

多体素氢质子磁共振波谱（proton magnetic resonance spectroscopy，^{1}H-MRS）是一项无创性获取活体组织细胞代谢及生化信息的技术，通过测定脑组织及肿瘤内代谢物浓度及比值的变化可实现对病变的定性与定量诊断。本研究分析了脑胶质瘤^{1}H-MRS 代谢参数与病理金标准的相关性，为临床利用^{1}H-MRS 确定胶质瘤级别、了解胶质瘤的代谢情况及指导最大安全范围全切除胶质瘤提供参考[1-2]。

1　资料与方法

1.1　一般资料　选择 2012 年 1 月至 2014 年 10 月入住复旦大学附属金山医院的胶质瘤患者 18 例，所有患者未接受过开颅手术或放、化疗。其中，男性 12 例，女性 6 例；年龄 21～69 岁，平均（40.3±15.3）岁。肿瘤主体位于额叶 11 例，颞叶 2 例，顶叶 2 例，岛叶、基底节及丘脑各 1 例，肿瘤体积 24.0～62.3 cm^3。临床表现：肢体乏力 11 例，言语功能障

［收稿日期］ 2017-11-10　　［接受日期］ 2018-03-17

［基金项目］ 上海市金山区科学技术委员会基金资助项目（2013-3-14）. Supported by Foundation of Science and Technology Committee of Jinshan District of Shanghai (2013-3-14).

［作者简介］ 沈　晓，硕士，主治医师. E-mail: 178460344@qq.com

*通信作者（Corresponding author）. Tel: 021-34189990-5254; E-mail: shx1020@126.com

碍 6 例,嗜睡、头痛 4 例。最终手术全切除 11 例,次全切除 5 例,仅行活检 2 例。

1.2 常规磁共振成像及波谱检查 术前 1～2 d 采用 3.0 T 磁共振(Siemens Magnetom Verio),8 通道头部线圈。对比剂为钆喷酸葡胺(0.1 mmol/kg,GE Healthcare,Ireland)。常规磁共振扫描参数和序列:矢状为 T_1W-FLAIR(TR/TE/TI 2 000/9/860 ms),横断面 TSE(TR/TE 6 000～7 540/95～98 ms),横断面 T_1W-FLAIR(TR/TE/TI 2 000/9/860 ms),横断面 T_2W-FLAIR(TR/TE/TI 8 500/94/2 440 ms),横断面 GRE 序列(TR/TE 2 000/9 ms)。根据胶质瘤是否强化,导航采用 MPRAGE(TR/TE/TI 1 900/2.94 /900 ms,FOV 250 mm×250 mm,层厚 1 mm,176 层)或 TSE(TR/TE 3 200/332 ms ,FOV 250 mm×250 mm,层厚 2.0 mm,64 层)。^{1}H-MRS 采用多体素点分辨波谱成像序列(pointed-resolved spectroscopy sequence,PRESS),参数如下:TR/TE 1 700/135 ms,层厚 15 mm,PES 16×16 ,FOV 120 mm×120 mm。在 PRESS 序列激发前,应用 CHESS 序列抑制水峰。波谱检查用 T_2W 显示胶质瘤最大径层面。感兴趣区包含胶质瘤增强区或 T_2W 显示的异常信号区、肿瘤周围区域及对侧正常脑组织。同时避免来自头皮脂肪及颅骨脂质的污染,应用饱和带减少化学位移产生的伪影,体素大小为 7.5×7.5×15 mm^3。波谱信号采集约需 9 min,原始数据及解剖参考图导入 Syngo MultiModality 工作站。

1.3 图像与数据分析 各体素的^{1}H-MRS 参数数值在工作站由磁共振自带软件 Spectroscopy 计算获得。通过拟合曲线获取感兴趣区代谢物的空间分布,在单个体素基础上评估体素参数(高度、宽度、面积)。在解剖图上叠加网格可以显示每个体素的解剖部位。网格由 256 (16×16)个体素组成,每个体素按序分配 1 个编号。

1.4 选择与标记穿刺靶点 术前采集 MRS 原始数据和导航数据后均导入 MAC Pro 计算机中,根据 MRS 参数特征及常规磁共振图像,分别在肿瘤核心区及肿瘤周边区域连续选取 5 个左右穿刺靶点。靶点尽可能位于一直线上,且尽量避开功能区、传导束及较大脑血管;由于高级别胶质瘤中心严重坏死或被破坏,对于波谱定量影响较大,亦酌情予以避开。完成设计穿刺轨迹后,记录每个活检靶点的编号,并在导航影像中标记备用。其中,肿瘤核心区界定为胶质瘤的强化区或 T_2 高信号区,与肿瘤核心区 1 个体素距离的范围界定为近瘤周,其余均定义为远瘤周。

1.5 组织活检 将标记好靶点的导航数据传至导航系统工作站,根据手术计划在导航系统软件上将其与其他影像序列进行融合。所有穿刺操作由同一名高年资神经外科主治医师完成。所有病例均在开颅手术前行导航下穿刺取材,以使所选取的体素与实际留取的组织标本精确匹配。穿刺术中应尽量使取材组织的解剖位置及体积与相应体素吻合,组织样本可在靶点 4 个方向上抽吸获取,抽吸后保留穿刺针 3～5 min,确保穿刺后无活动性出血。

1.6 标本处理 18 例患者术中平均穿刺 5 个活检靶点,最终获取 89 个标本。所有活检标本经 4%甲醛溶液固定后进行石蜡包埋、切片、苏木精-伊红(H-E)染色。应用 EnVision 法进行免疫组织化学染色,所用一抗如下:CD34(Dako,单克隆;1∶200),神经胶质纤维酸性蛋白(GFAP,Dako,克隆 6F2,单克隆;1∶200),单克隆抗体(MIB-1,Dako,克隆 MIB-1,单克隆;1∶200)。H-E 和免疫组织化学染色结果由 2 位神经病理专科医师根据 2007 年第 4 版《WHO 中枢神经系统肿瘤》分类标准独立进行诊断,对于形态和分级有争论的病例经讨论后达成一致意见。

1.7 免疫组织化学染色分析 (1)细胞密度:对苏木精衬染细胞核的切片随机取 5 个(×200)。GFAP 阳性的细胞标记为肿瘤细胞,同一视野内的肿瘤细胞和胶质细胞计为总细胞,计算肿瘤细胞占总细胞的百分比。(2)CD34:先用低倍镜(×40)找出肿瘤微血管密集区,然后在高倍镜(×200)下找出 CD34 抗原染色阳性的内皮细胞,只要与临近组织有明显区别便计为 1 个血管,每个标本观察 5 个高倍视野并取平均值作为该病例的微血管密度值。(3)MIB-1 指数:对 MIB-1 免疫组化标记切片随机取 5 个高倍镜(×200)视野,计算肿瘤细胞占总细胞的百分比平均值。

1.8 统计学处理 采用 SPSS 16.0 软件进行分析,分别将 MRS 代谢物比值胆碱(Cho)/N-乙酰天冬酰胺(NAA)、NAA/肌酸(Cr)、Cho/Cr 与上述 3 个病理指标进行 Pearson 线性相关分析。检验水准(α)为 0.05。

2 结 果

2.1 病理情况 结果(表 1)表明:18 例患者中,Ⅱ

级胶质瘤 6 例，Ⅲ级胶质瘤 5 例，Ⅳ级胶质瘤 7 例。共采集 89 个病理活检标本，高级别（Ⅲ级及以上）胶质瘤都含有 2 种或以上级别胶质瘤成分。

表 1　活检标本及患者的病理分级

活检标本肿瘤等级	患者肿瘤等级		
	Ⅱ级	Ⅲ级	Ⅳ级
无肿瘤	8	3	5
Ⅱ级	23	16	6
Ⅲ级		11	7
Ⅳ级			10

2.2　^{1}H-MRS 与病理指标的相关性　结果（表 2）表明：Cho/NAA 比值与细胞密度、CD34 及 MIB-1 指数均正相关；NAA/Cr 比值与细胞密度、CD34 及 MIB-1 指数负相关；Cho/Cr 比值与细胞密度正相关，与 CD34 及 MIB-1 指数之间无相关性。图 1 为 1 例典型病例的 ^{1}H-MRS 及对应的病理检查结果。

表 2　MRS 参数与病理指标间的关系

指　标	细胞密度		CD34		MIB-1 指数	
	r 值	*P* 值	*r* 值	*P* 值	*r* 值	*P* 值
Cho/NAA	0.489	0.000	0.353	0.005	0.449	0.000
NAA/Cr	−0.335	0.008	−0.338	0.008	−0.300	0.020
Cho/Cr	0.449	0.000	0.172	0.189	0.029	0.825

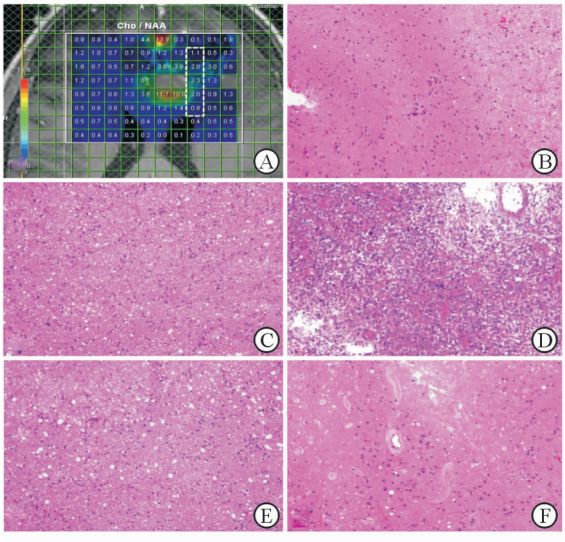

图 1　^{1}H-MRS 及病理检查典型结果

患者男性，56 岁，病理诊断为胶质母细胞瘤．A：白色实线框内为感兴趣区，所有体素上标有 Cho/NAA 比值，白色虚线框内是穿刺靶点对应的 5 个体素，由浅入深定义为第 1～5 号靶点．B，C，D，E，F 分别对应第 1～5 号靶点．B：Cho/NAA 比值为 1.1；C：Cho/NAA 比值为 2.0；D：靠近肿瘤核心，Cho/NAA 比值为 3.3，病理显示肿瘤细胞重度浸润；E：Cho/NAA 比值为 2.0，肿瘤浸润程度与 C 基本相似；F：Cho/NAA 比值为 0.8，受肿瘤浸润程度较 B 轻

3　讨　论

脑胶质瘤是常见的中枢神经系统肿瘤之一，我国发病率为 3.13/10 万。该病因侵袭性强、致死率高、易复发而引起人们的关注。目前临床常规 MRI 可以显示胶质瘤形态学边界[3]，但不能提供肿瘤内微脉管系统血管生成、代谢物改变或细胞构成等方面的信息。MRS 能通过测定脑组织及肿瘤内某些代谢物的浓度及比值变化，实现对病变的定性与定量诊断，从而弥补常规 MRI 成像的不足。谱线是 MRS 主要的表现形式，代谢物的浓度用波谱图特定频率范围内的波谱峰下的面积来表示[4]。本研究采用相对定量的方法表示代谢物浓度，采用 3 个参数，即 Cho/NAA、NAA/Cr 及 Cho/Cr；用于对照的病理学指标为胶质瘤细胞密度、CD34 及 MIB-1 标记指数。

细胞密度是指肿瘤细胞数与总细胞数的百分比。McKnight 等[5]报道，Cho/NAA、Cho/Cr 与胶质瘤细胞密度呈正相关；Croteau 等[6]用成层法分析发现，上述代谢产物与胶质瘤级别也有很好的相关性；Ganslandt 等[7]研究显示，胶质瘤中心区域 Cho/NAA 比值较瘤周更高。本研究结果与上述研究结论基本一致。NAA 含量多少与神经元及轴突数量有关；Cho 反映了细胞膜的运转功能，细胞膜前体及胆碱类代谢物的降解产物增加导致 Cho 升高[8-10]。本研究发现，Cho/NAA、NAA/Cr 及 Cho/Cr 均与细胞密度之间存在相关性，其中 Cho/NAA、Cho/Cr 与细胞密度正相关，NAA/Cr 与细胞密度负相关。其原因在于：胶质瘤细胞快速增殖使细胞膜代谢异常增高，导致 Cho 增高，而神经元的破坏及轴突数量减少导致 NAA 下降。McKnight 等[5]还认为，Cho/NAA 是识别胶质瘤变化及胶质瘤细胞浸润程度的敏感指标。本研究显示，该指标与细胞密度的相关指数高于 NAA/Cr 及 Cho/Cr，可能原因在于 Cho/NAA 比值能反映肿瘤区的化合物含量的整体变化；随着肿瘤恶性程度的升高，该比值进一步升高[11-12]。

血管生成是胶质瘤的一个重要特征。CD34 作为常用的血管内皮标志物，可以反应新生血管的生长代谢状况。Toyooka 等[1]报道，Cho 总含量与肿瘤血管容量有很好的相关性。本研究结果显示，Cho/NAA 比值与 CD34 正相关，NAA/Cr 与 CD34 负相关，与研究[1]结果相似。然而，本研究显示，

Cho/Cr 与 CD34 无相关性，原因可能在于本研究基于相对定量，且 Cr 与肿瘤浸润程度相关性差[13]。Cho/Cr 虽然不能直接反应肿瘤微血管生成情况，但是高 Cho 浓度往往提示肿瘤细胞增殖活跃，肿瘤细胞密集区局部缺氧刺激血管内皮生长因子释放，导致新生血管密集生成。而肿瘤代谢活跃的区域同时伴有神经元的破坏，导致 NAA 下降。因此，推测 Cho/Cr 及 NAA/Cr 可以间接反映胶质瘤新生血管的生长情况。

Ki-67 是一种与细胞增殖密切相关的核抗原。MIB-1 抗体可与 Ki-67 结合，用于预测脑肿瘤级别、生长代谢及预后。目前，关于 MIB-1 指数与胶质瘤 MRS 参数及预后关系的研究[5-6]较多。Nafe 等[14]研究显示，Cho/NAA 与 MIB-1 指数不相关；Tamiya 等[8]认为，Cho/NAA、Cho/Cr 与 MIB-1 指数正相关；Shimizu 等[15]研究结果认为，Cho 浓度与 MIB-1 正相关，而与 Cho/NAA、Cho/Cr 值的线性相关性较弱。造成上述研究结果差异的原因可能在于其多采用单体素，同一胶质瘤内只留取 1 个组织样本。由于单体素波谱体素范围过大，容易受脑脊液、坏死成分等影响，坏死成分较多的体素内代谢物浓度被稀释，导致相对定量比值偏倚，从而干扰研究结果。另外，体素的大小往往大于病理活检获取的组织，通过穿刺活检获取的组织样本不能反映整个体素内的组织代谢信息。即使进行开颅手术活检，由于术中脑移位，导航下取样部位也往往不能与 MRS 采样体素精确匹配。本研究为避免以上不足，所有病例均采用多体素，术前利用自主设计软件 Biopsy NAV 将靶点体素标记于导航影像中，并在开颅术前穿刺获取组织，以避免脑移位，较以往研究更为精确。本研究发现，Cho/NAA 与 MIB-1 指数正相关，NAA/Cr 与 MIB-1 指数负相关，与研究[8,15]相似；而 Cho/Cr 在本次研究中与 MIB-1 指数没有相关性，可能与本研究样本中胶质母细胞瘤所占比例偏高，Cr 减少较为明显[16]有关。

本研究发现，MRS 相对定量参数与胶质瘤细胞的密度、CD34 及 MIB-1 指数密切相关，而以上病理指标与肿瘤的恶性程度及浸润程度正相关[12-13,16]。这提示可以通过 MRS 识别胶质瘤及周边区域的代谢变化，对胶质瘤在术前进行分级、鉴别诊断及评价疗效等，并依据 MRS 参数的变化识别胶质瘤的浸润范围，为指导临床最大安全范围切除肿瘤提供参考。本研究中连续选取活检靶点，这样的连续性与胶质瘤向周边浸润的生物学行为相一致。病理结果显示：高级别胶质瘤中均含有 2 种或 2 种以上病理级别胶质瘤成分，低级别的成分大多位于肿瘤周边（图 1）。这种分布既说明胶质瘤具有异质性，也证实了胶质瘤向周边逐步浸润生长的特点。此外，MRS 参数的变化说明胶质瘤不是等距离浸润周边。图 1C 和 D 组织同样位于近瘤周，但其 Cho/NAA 比值不同，受肿瘤浸润的程度也有明显差异。C 和 E 组织的 Cho/NAA 比值均为 2.0，虽然距肿瘤核心区域的距离不等，但病理结果显示两者肿瘤浸润情况基本相似。而图 1B 相比于 F 组织虽然远离肿瘤核心区域，但其 Cho/NAA 比值大于 F，病理显示 B 肿瘤浸润的程度较 F 更严重。由此可见，胶质瘤病理与 MRS 参数相一致，这进一步证实了 MRS 准确性，说明与传统 MRI 影像相比，MRS 可能在判断胶质瘤浸润程度及范围界定上更加精确。

活检标本和体素之间精确配准是本研究的另一个优势。本研究利用自行开发的标记软件 Biopsy NAV，在术前将穿刺靶点对应的体素标记在导航序列中，并在开颅手术前进行导航下穿刺获取组织样本，避免了目测误差及脑移位等对穿刺精度的影响。因此获取的 MRS 参数可以更准确反映活检标本的代谢物改变。

综上所述，本研究结果显示，Cho/NAA、NAA/Cr 及 Cho/Cr 和胶质瘤细胞密度、CD34 及 MIB-1 指数之间存在密切关系，说明 MRS 可反映胶质瘤的代谢变化，进而为临床提高肿瘤全切除率及制定有效的综合治疗方案提供依据。

参考文献

[1] TOYOOKA M, KIMURA H, UEMATSU H, et al. Tissue characterization of glioma by proton magnetic resonance spectroscopy and perfusion-weitghted magnetic resonance imaging: glioma grading and histological correlation[J]. Clin Imaging, 2008, 32(4): 251-258.

[2] KIM J H, CHANG K H, NA D G, et al. 3T ^{1}H-MR spectroscopy in grading of cerebral gliomas: comparison of short and intermediate echo time sequences[J]. AJNR Am J Neuroradiol, 2006, 27(7): 1412-1418.

[3] WU J S, ZHOU L F, TANG W J, et al. Clinical evaluation and follow-up outcome of diffusion tensor imaging-based functional neuronavigation: a prospective controlled study in patients with gliomas involving pyramidal tracts [J]. Neurosurgery, 2007, 61(5): 935-948.

[4] SOARES D P, LAW M. Magnetic resonance spectroscopy of the brain: review of metabolites and clinical applications[J].

Clin Radiol,2015,64(1):12-21.

[5] MCKNIGHT T R, LAMBORN K R, LOVE T D, et al. Correlation of magnetic resonance spectroscopic and growth characteristics within Grades Ⅱ and Ⅲ gliomas[J]. J Neurosurg, 2007,106(4):660-666.

[6] CROTEAU D, SCARPACE L, HEARSHEN D, et al. Correlation between magnetic resonance spectroscopy imaging and image-guided biopsies: semiquantitative and qualitative histopathological analyses of patients with untreated glioma [J]. Neurosurgery,2001, 49(4): 823-829.

[7] GANSLANDT O, STADLBAUER A, FAHLBUSCH R, et al. Proton magnetic resonance spectroscopic imaging integrated into image-guided surgery: correlation to standard magnetic resonance imaging and tumor cell density[J]. Neurosurgery,2005,56(2 Suppl):291-298.

[8] TAMIYA T, KINOSHITA K, ONO Y, et al. Proton magnetic resonance spectroscopy reflect cellular prliferative activity in astrocytomas[J]. Neuroradiology, 2000, 42(5) 333-338.

[9] STADLBAUER A, GRUBER S, NIMSKY C, et al. Preoperative grading of gliomas by using metabolite quantification with high-spatial-resolution proton MR spectroscopic imaging[J]. Radiology,2006,238(3):958-969.

[10] GUO J, YAO C, CHEN H, et al. The relationship between Cho/NAA and glioma metabolism: implementation for margin delineation of cerebral gliomas[J]. Acta Neurochir (Wien), 2012,154(8):1361-1370.

[11] MANDAL P K. In vivo proton magnetic resonance spectroscopic signal processing for the absolute quantitation of brain metabolites[J]. Eur J Radiol, 2012, 81(4): E653-E664.

[12] MIRBAHAI L, WILSON M, SHAW C S, et al. 1H magnetic resonance spectroscopy metabolites as biomarkers for cell cycle arrest and cell death in rat glioma cells[J]. Int J Biochem Cell Biol,2011,43(7):990-1001.

[13] STADLBAUER A, NIMSKY C, BUSLEI R, et al. Proton magnetic resonance spectroscopic imaging in the border zone of gliomas: correlation of metabolic and histological changes at low tumor infiltration-initial results[J]. Invest Radiol, 2007,42(4):218-223.

[14] NAFE R, HERMINGHAUS S, PILATUS U, et al. Morphology of proliferating and non-proliferating tumor cell nuclei in glioblastomas correlates with preoperative data from proton-MR-spectroscopy[J]. Neuropathology,2004,24(3): 172-182.

[15] SHIMIZU H, KUMABE T, SHIRANE R, et al. Correlation between choline level measured by proton MR spectroscopy and Ki-67 labeling index in gliomas[J]. AJNR Am J Neuroradiol,2000, 21(4):659-665.

[16] STADLBAUER A, GRUBER S, NIMSKY C, et al. Preoperative grading of gliomas by using metabolite quantification with high-spatial-resolution proton MR spectroscopic imaging[J]. Radiology,2006,238(3):958-969.

[本文编辑] 叶 婷，姬静芳