中国临床医学
Chinese Journal of Clinical Medicine
ISSN 1008-6358
CN 31-1794/R

新型冠状病毒相关成人急性坏死性脑病1例报告

王京, 张昱雯, 苗俊杰, 陈静, 邵文琦, 吴帅, 丁晶, 汪昕

引用本文:
王京, 张昱雯, 苗俊杰, 陈静, 邵文琦, 吴帅, 丁晶, 汪昕. 新型冠状病毒相关成人急性坏死性脑病1例报告[J]. 中国临床医学, 2023, 30(2): 364-028-1.

在线阅读 View online: https://doi.org/10.12025/j.issn.1008-6358.2023.20230007

DOI：10.12025/j.issn.1008-6358.2023.20230007

·病例报告·

新型冠状病毒相关成人急性坏死性脑病 1 例报告

王 京[1]，张昱雯[1]，苗俊杰[1]，陈 静[1]，邵文琦[2]，吴 帅[1]，丁 晶[1*]，汪 昕[1*]
1. 复旦大学附属中山医院神经内科，上海 200032
2. 复旦大学附属中山医院检验科，上海 200032

引用本文 王 京，张昱雯，苗俊杰，等. 新型冠状病毒相关成人急性坏死性脑病 1 例报告 [J]. 中国临床医学 , 2023, 30(2): 364-367. WANG J, ZHANG Y W, MIAO J J, et al. COVID-19-associated acute necrotizing encephalopathy in adult: a case report[J]. Chin J Clin Med, 2023, 30(2): 364-367.

［**关键词**］ COVID-19；急性坏死性脑病；丘脑病变；细胞因子
［**中图分类号**］ R 742 ［**文献标志码**］ B

COVID-19-associated acute necrotizing encephalopathy in adult: a case report

WANG Jing[1], ZHANG Yu-wen[1], MIAO Jun-jie[1], CHEN Jing[1], SHAO Wen-qi[2], WU Shuai[1], DING Jing[1*], WANG Xin[1*]
1. Department of Neurology, Zhongshan Hospital, Fudan University, Shanghai 200032, China
2. Department of Clinical Laboratory, Zhongshan Hospital, Fudan University, Shanghai 200032, China

［**Key Words**］ COVID-19; acute necrotizing encephalopathy; thalamic lesion; cytokine

急性坏死性脑病（acute necrotizing encephalopathy, ANE）进展迅速，多见于婴幼儿，成人罕见。患者多有前驱病毒感染史，临床上以癫痫发作、意识障碍（迅速进展至昏迷）和多器官功能衰竭为主要表现，头颅影像学表现以对称性、多灶性损害为主要特征。本文报告 1 例新型冠状病毒相关成人 ANE，为临床实践提供参考。

1 病例资料

1.1 患者病史 患者女性，34 岁，因“发热 1 d，意识障碍 2 h”于 2022 年 12 月 26 日入院。患者于 2022 年 12 月 23 日出现发热，体温最高 39.1℃，自测新冠抗原阳性，先后服用泰诺林、双氯芬酸钠退热。患者 12 月 24 日 0 时左右出现意识模糊，由急诊 120 送至我院急诊内科。患者反复呕吐，予胃复安治疗；完善头颅 CT，未见明显异常（图 1A）。此后反复出现意识丧失伴四肢强直阵挛，转入急诊神经内科，予静脉注射丙戊酸钠、咪达唑仑控制癫痫发作。12 月 25 日复查头颅 CT，提示脑组织肿胀、脑白质脱髓鞘改变、左侧顶叶少许高密度灶、左侧丘脑稍低密度影（图 1B）；患者出现呼吸急促，指尖氧饱和度维持在 90% 左右，胸部 CT 显示大片渗出。12 月 26 日头颅 MRI 提示脑内多发异常信号，转入神经内科监护病房（NICU）。

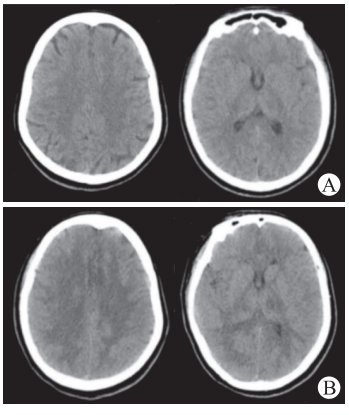

图 1 患者入院后头颅 CT 表现

A：2022 年 12 月 24 日头颅CT未见明显异常；B：2022 年 12 月 25 日头颅CT示脑组织肿胀，左侧丘脑稍低密度影。

［**收稿日期**］ 2023-01-09 ［**接受日期**］ 2023-01-30
［**作者简介**］ 王 京，博士，住院医师. E-mail：wang.jing6@zs-hospital.sh.cn
* 通信作者(Corresponding authors).Tel: 021-64041990, E-mail: ding.jing@zs-hospital.sh.cn; E-mail: wang.xin@zs-hospital.sh.cn

1.2　NICU诊治经过　患者既往史、个人史无特殊，否认药物、毒物接触史，已婚已育，否认家族遗传病史。入NICU时体格检查：体温36.5℃，血压96/52 mmHg（1 mmHg＝0.133 kPa）；格拉斯哥评分6分（E1V1M4）；双眼向上凝视，瞳孔等大等圆、直径4.0 mm、对光反射存在；双上肢肌张力略高，疼痛刺激肢体稍回缩，双侧巴氏征（＋）；颈软，克氏征可疑阳性；余查体不能配合。

辅助检查：新型冠状病毒核酸阳性。白细胞计数9.67×10^9/L［正常范围（3.5～9.5）×10^9/L］、中性粒细胞百分比87.7%（正常值40%～75%），血清白细胞介素6（IL-6）6.2 pg/mL（正常值小于3.4 pg/mL）、IL-10 55.9 pg/mL（正常值＜9.1 pg/mL），肿瘤坏死因子（TNF）、IL-1β、IL-2R、IL-8均正常，C反应蛋白（CRP）104.2 mg/L（正常范围0～3 mg/L），乳酸脱氢酶（LDH）259 U/L（正常范围109～245 U/L），游离三碘甲状腺原氨酸（FT_3）1.6 pmol/L（正常范围3.1～6.8 pmol/L）、游离甲状腺素（FT_4）9.4 pmol/L（正常范围12～22 pmol/L）、促甲状腺激素（TSH）0.145 μU/mL（正常范围0.27～4.2 μU/mL），血沉39 mm/h（正常范围＜34 mm/h），肝肾功能、心功能、电解质、出凝血指标、血氨、乳酸、补体、自身抗体、肿瘤标志物均未见明显异常。2023年1月4日检测新型冠状病毒抗体，IgG抗体458.77 AU/mL（正常值＜10 AU/mL）、IgM抗体1.37 AU/mL（正常值＜10 AU/mL）。

2022年12月26日予头孢曲松、更昔洛韦、多西环素抗感染；2022年12月27日开始500 mg甲强龙冲击治疗。2022年12月29日头颅MRI平扫＋FLAIR＋DWI＋SWAN检查示，脑内多发炎性病变，左丘脑病灶伴少许出血；ADC示丘脑病灶呈“三层”结构（图2）。患者2022年12月30日移动视频脑电图异常，全导联慢波发放（图3）。2022年12月30日加用丙种球蛋白治疗（0.4 g/kg×5 d），并予左乙拉西坦、苯巴比妥抗癫痫，予低分子肝素抗凝。

2022年12月30日完善腰椎穿刺检查，压力120 mmH_2O。脑脊液白细胞1个/mm^3、蛋白0.30 g/L、糖4.2 mmol/L（血糖4.9 mmol/L）、氯122 mmol/L、LDH 31 U/L、腺苷脱氨酶（ADA）1 U/L。脑脊液微生物（－）；血及脑脊液二代测序（NGS）未测出新型冠状病毒及其他病原体；脑脊液新型冠状病毒抗体（－），24项自身免疫性脑炎抗体（－）。血清和脑脊液中均未见寡克隆带（OCB）。脑脊液细胞因子：IL-6 20.7 pg/mL（正常值＜3.4 pg/mL），IL-10、TNF、IL-1、IL-2R、IL-8均正常。患者全外显基因检测未发现RANBP2基因突变。

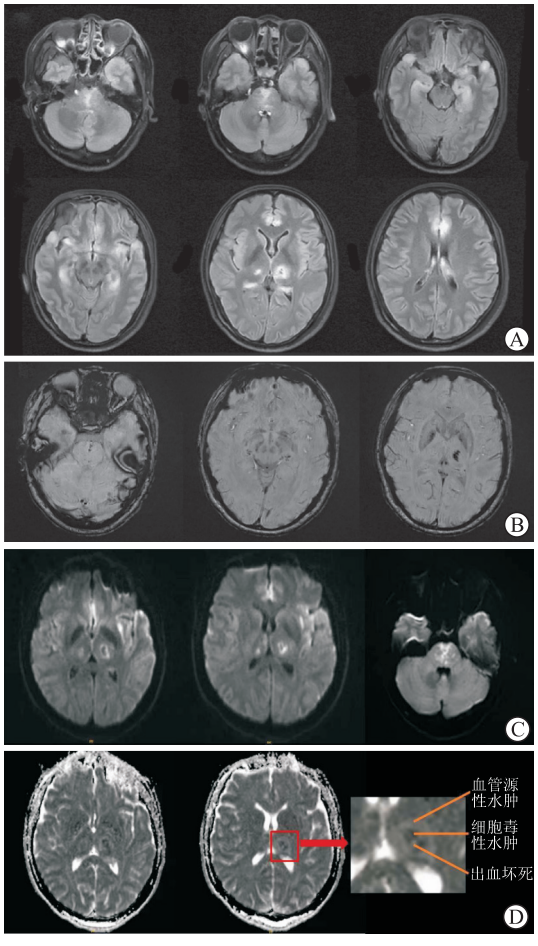

图2　患者免疫治疗前头颅MRI表现

A：FLAIR示颅内对称多灶炎性病变，累及双侧额叶、岛叶、丘脑、扣带回前部、颞叶、海马、脑干；B：SWAN示散在分布微出血灶，左侧丘脑少许出血；C：DWI示病灶弥散受限；D：ADC示丘脑病灶呈现“三层”结构，由内到外分别为出血坏死、细胞毒性水肿、血管源性水肿。

1.3　患者住院期间转归　免疫调节治疗第5天（2022年12月31日），患者神志逐渐好转，呼之可睁眼，可遵嘱睁闭眼。免疫调节治疗第8天（2023年1月3日），患者可遵嘱抬举左上肢。免疫治

疗第 11 天（2023 年 1 月 6 日）头颅 MRI 平扫＋FLAIR＋DWI＋增强示病变较前明显好转，病灶局部强化（图 4）。患者住院期间未出现痫样发作。

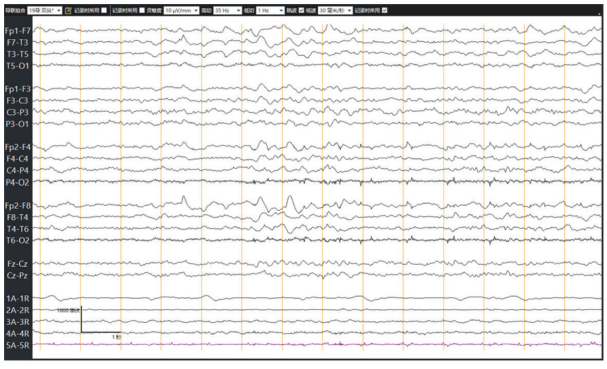

图 3 床旁视频脑电图示全导联慢波发放

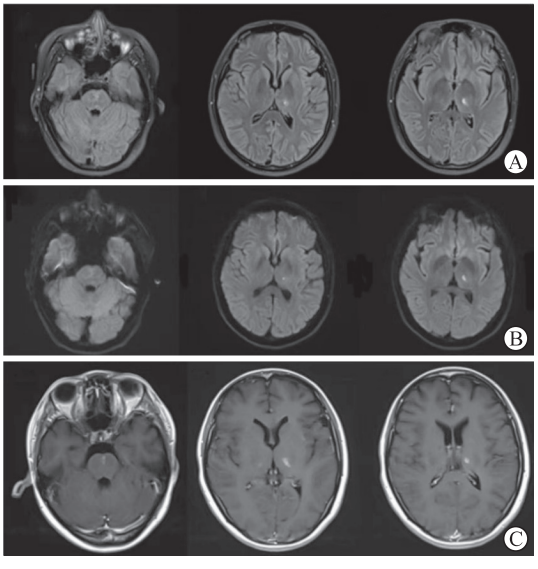

图 4 患者免疫治疗后头颅 MRI 表现

A：FLAIR 示炎症较前好转；B：DWI 示水肿较前缓解，残留出血灶；C：增强后可见病灶局部强化。

2 讨 论

新型冠状病毒感染的临床表现范围广泛，相当大比例的患者出现神经系统症状。国外文献[1]报道，约有 50% 的新冠感染患者出现神经系统症状。除嗅觉缺失、味觉障碍、头痛、肌肉酸痛、头晕、精神状态改变等较轻的神经系统症状外[2]，患者还可能发生脑卒中、脑病、脊髓炎、周围神经病等较为严重的神经系统疾病[3]。其中，脑病的发生率约为 8.7%[4]。成人 ANE 为罕见脑病，其中新冠相关 ANE 目前仅有国外数例报道[5-9]。

ANE 由 Mizuguchi 等[10]于 1995 年首次提出，最早被认为是一组病因不明的具有相似影像学表现的临床综合征，分为散发型和家族性 / 复发型（acute necrotizing encephalopathy type 1, ANE1），后者由 RANBP2 基因突变引起。ANE 常见诱发因素有流感病毒、人类疱疹病毒 6 型、轮状病毒感染。目前 ANE 诊断标准[10]为：（1）发热性疾病发生 1～3 d 后出现急性脑病表现，即意识模糊（甚至昏迷，必须指标），也可发生惊厥（支持指标）；（2）头颅影像学检查提示对称性、多发性病灶，主要出现于双侧丘脑（必须部位），也可出现于侧脑室周围白质、内囊、壳核、脑干、小脑（支持部位）；（3）脑脊液中细胞数不增加，蛋白水平升高常见；（4）血清转氨酶不同程度升高；（5）排除其他疾病（感染性、代谢性、中毒性、自身免疫性疾病）。

也有学者[11]将 ANE 归类于副感染性脑病。副感染性脑病是继发于系统性感染性疾病（中枢神经系统感染除外）的一组急性脑病综合征，包括 ANE、伴胼胝体压部可逆性病变的轻度脑病综合征（mild encephalopathy with a reversible splenial lesion syndrome，MERS）、伴（或）不伴屏状核病变的发热性感染相关癫痫综合征（febrile infection-related epilepsy syndrome，FIRES）等。

基于儿童 ANE 发病机制[12]及前期文献报道，本课题组推测新型冠状病毒引起的 ANE 可能由免疫机制介导，而非病毒直接导致的神经病变。新型冠状病毒感染引发的全身免疫反应导致机体产生大量炎症细胞因子（TNF-α、IL-1β、IL-6 等）[3]，使血脑屏障被破坏，从而导致患者出现脑组织水肿、出血和坏死。脑脊液中细胞数不增加而促炎因子水平升高也支持该机制[13]。除了细胞因子风暴外，新型冠状病毒还会引起机体缺氧和代谢损伤，导致大脑功能障碍[14]。

ANE 影像学表现多具有多灶性、对称性脑损害的特点，具有较高的特异性，但也具有多样性。Jomaa 等[8]报道 1 例非对称性新型冠状病毒感染相关 ANE，病变累及右侧丘脑、左侧海马及右侧小脑。既往也在儿童 ANE 发现类似非对称表现，且这种非对称模式可能提示更好的预后[15]。病变内出血和环形强化也是 ANE 常见影像学表现，但非必须诊断依据[16]。ANE 病灶在 ADC 图像上呈特征性的“同心圆结构”、“三色模式”或“靶样征”：

最外层高信号为渗出，反映血管源性水肿；中间层低信号反映细胞毒性水肿；中心区高信号反映血管周围出血、神经元坏死，可提示血脑屏障破坏。

新型冠状病毒感染相关ANE目前尚缺乏特异性治疗手段，目前建议早期给予患者大剂量糖皮质激素治疗，以减轻高细胞因子反应和血脑屏障高渗透性的影响；有研究[17]认为，起病24 h内或早期应用激素治疗能使患者获得较好的预后；静脉注射免疫球蛋白（IVIG）和反复血浆置换也可改善症状[18-19]，降低血清中促炎因子水平[19]。对于重症患者，可给予抗人IL-6受体单克隆抗体（托珠单抗，Tocilizumab）[20]。本例病史、影像表现及辅助检查结果提示新冠病毒相关ANE，早期予以大剂量激素及丙种球蛋白治疗后取得较好转归，临床症状及影像学表现均显著改善。

综上所述，成人ANE是一种罕见的神经系统危重症。新型冠状病毒感染可引起ANE，患者头颅影像学表现具有特征性，但也表现多样。临床上对于前驱感染后出现脑病表现，影像学图像显示对称性多发病灶，且丘脑出现同心圆样“三层”结构的患者，应考虑ANE，并积极予以免疫调节治疗，以改善其预后。

利益冲突：所有作者声明不存在利益冲突。

参考文献

[1] GARG R K, PALIWAL V K, GUPTA A. Encephalopathy in patients with COVID-19: a review[J]. J Med Virol, 2021, 93(1): 206-222.

[2] MAO L, JIN H J, WANG M D, et al. Neurologic manifestations of hospitalized patients with coronavirus disease 2019 in Wuhan, China[J]. JAMA Neurol, 2020, 77(6): 683-690.

[3] ROMERO-SÁNCHEZ C M, DÍAZ-MAROTO I, FERNÁNDEZ-DÍAZ E, et al. Neurologic manifestations in hospitalized patients with COVID-19: the ALBACOVID registry[J]. Neurology, 2020, 95(8): e1060-e1070.

[4] SHAH V A, NALLEBALLE K, ZAGHLOULEH M E, et al. Acute encephalopathy is associated with worse outcomes in COVID-19 patients[J]. Brain Behav Immun Health, 2020, 8: 100136.

[5] POYIADJI N, SHAHIN G, NOUJAIM D, et al. COVID-19-associated acute hemorrhagic necrotizing encephalopathy: imaging features[J]. Radiology, 2020, 296(2): E119-E120.

[6] DIXON L, VARLEY J, GONTSAROVA A, et al. COVID-19-related acute necrotizing encephalopathy with brain stem involvement in a patient with aplastic anemia[J]. Neurol Neuroimmunol Neuroinflamm, 2020, 7(5): e789.

[7] DELAMARRE L, GOLLION C, GROUTEAU G, et al. COVID-19-associated acute necrotising encephalopathy successfully treated with steroids and polyvalent immunoglobulin with unusual IgG targeting the cerebral fibre network[J]. J Neurol Neurosurg Psychiatry, 2020, 91(9): 1004-1006.

[8] JOMAA N, EL HALABI T, MELHEM J, et al. COVID-19-associated acute asymmetric hemorrhagic necrotizing encephalopathy: a case report[J]. Neurohospitalist, 2022, 12(2): 371-376.

[9] RETTENMAIER L A, ABDEL-WAHED L, ABDELMOTILIB H, et al. COVID-19-associated necrotizing encephalopathy presenting without active respiratory symptoms: a case report with histopathology[J]. J Neurovirol, 2022, 28(1): 172-176.

[10] MIZUGUCHI M, ABE J, MIKKAICHI K, et al. Acute necrotising encephalopathy of childhood: a new syndrome presenting with multifocal, symmetric brain lesions[J]. J Neurol Neurosurg Psychiatry, 1995, 58(5): 555-561.

[11] 关鸿志. 病毒性脑炎的诊治[J]. 中华神经科杂志, 2022, 55(7): 747-754. GUAN H Z. Diagnosis and treatment of viral encephalitis[J]. Chin J Neurol, 2022, 55(7): 747-754.

[12] WU X J, WU W, PAN W, et al. Acute necrotizing encephalopathy: an underrecognized clinicoradiologic disorder[J]. Mediators Inflamm, 2015, 2015: 792578.

[13] BENAMEUR K, AGARWAL A, AULD S C, et al. Encephalopathy and encephalitis associated with cerebrospinal fluid cytokine alterations and coronavirus disease, Atlanta, Georgia, USA, 2020[J]. Emerg Infect Dis, 2020, 26(9): 2016-2021.

[14] MEHTA P, MCAULEY D F, BROWN M, et al. COVID-19: consider cytokine storm syndromes and immunosuppression[J]. Lancet, 2020, 395(10229): 1033-1034.

[15] YOSHIKAWA H, WATANABE T, ABE T, et al. Clinical diversity in acute necrotizing encephalopathy[J]. J Child Neurol, 1999, 14(4): 249-255.

[16] WONG A M, SIMON E M, ZIMMERMAN R A, et al. Acute necrotizing encephalopathy of childhood: correlation of MR findings and clinical outcome[J]. AJNR Am J Neuroradiol, 2006, 27(9): 1919-1923.

[17] PILOTTO A, ODOLINI S, MASCIOCCHI S, et al. Steroid-responsive encephalitis in coronavirus disease 2019[J]. Ann Neurol, 2020, 88(2): 423-427.

[18] GALEOTTI C, KAVERI S V, BAYRY J. Intravenous immunoglobulin immunotherapy for coronavirus disease-19 (COVID-19)[J]. Clin Transl Immunology, 2020, 9(10): e1198.

[19] DOGAN L, KAYA D, SARIKAYA T, et al. Plasmapheresis treatment in COVID-19-related autoimmune meningoencephalitis: case series[J]. Brain Behav Immun, 2020, 87: 155-158.

[20] HO J H Y, LEE C Y M, CHIONG Y K, et al. SARS-CoV-2-related acute necrotizing encephalopathy of childhood with good response to tocilizumab in an adolescent[J]. Pediatr Neurol, 2023, 139: 65-69.

［本文编辑］　姬静芳