中国临床医学
Chinese Journal of Clinical Medicine
ISSN 1008-6358
CN 31-1794/R

超声引导下穿刺活检对获得性免疫缺陷综合征患者合并淋巴结肿大的病因诊断价值

刘建建，黄晶晶，张晖，马鑫，冯艳玲，武豆，施霞，陆清

引用本文:
刘建建, 黄晶晶, 张晖, 等. 超声引导下穿刺活检对获得性免疫缺陷综合征患者合并淋巴结肿大的病因诊断价值[J]. 中国临床医学, 2021, 28(5): 818–822.

在线阅读 View online: https://doi.org/10.12025/j.issn.1008–6358.2021.20210580

您可能感兴趣的其他文章

Articles you may be interested in

获得性免疫缺陷综合征相关性肝脏疾病的超声诊断

Ultrasonographic diagnosis of AIDS–related liver diseases

中国临床医学. 2017, 24(4): 536–539 https://doi.org/10.12025/j.issn.1008–6358.2017.20161210

介入超声对获得性免疫缺陷综合征相关性肝脏疾病的诊断与治疗价值

Value of interventional ultrasound in diagnosis and treatment of AIDS related liver diseases

中国临床医学. 2019, 26(1): 10–13 https://doi.org/10.12025/j.issn.1008–6358.2019.20181126

艾滋病合并马尔尼菲青霉菌病与艾滋病合并非霍奇金淋巴瘤累及腹部淋巴结的鉴别诊断

Differential diagnosis of acquired immune deficiency syndrome patients complicated with penicilliosis marneffei and those complicated with non–Hodgkin lymphoma involving abdominal lymph nodes

中国临床医学. 2018, 25(3): 438–441 https://doi.org/10.12025/j.issn.1008–6358.2018.20180157

安罗替尼治疗前后非小细胞肺癌患者锁骨上转移淋巴结超声影像特征分析

Ultrasound image characteristic analysis of non–small cell lung cancer patients with supraclavicular lymph node metastasis before and after treatment with anlotinib

中国临床医学. 2020, 27(3): 410–413 https://doi.org/10.12025/j.issn.1008–6358.2020.20200349

胆囊癌根治术后复发因素分析及放疗靶区指导

Prognostic factors of locoregional failure of gallbladder cancer after radical resection: guidance for adjuvant radiotherapy

中国临床医学. 2020, 27(3): 380–385 https://doi.org/10.12025/j.issn.1008–6358.2020.20200694

DOI:10.12025/j.issn.1008-6358.2021.20210580

·研究快报·

超声引导下穿刺活检对获得性免疫缺陷综合征患者合并淋巴结肿大的病因诊断价值

刘建建[1]，黄晶晶[1]，张 晖[1,2*]，马 鑫[1]，冯艳玲[3]，武 豆[1]，施 霞[1]，陆 清[2]

1. 上海市公共卫生临床中心超声科，上海 201508
2. 复旦大学附属中山医院超声科，上海 200032
3. 上海市公共卫生临床中心病理科，上海 201508

引用本文 刘建建，黄晶晶，张 晖，等. 超声引导下穿刺活检对获得性免疫缺陷综合征患者合并淋巴结肿大的病因诊断价值[J]. 中国临床医学，2021，28(5)：818-822. LIU J J，HUANG J J，ZHANG H，et al. Pathological anlysis of lymphadenopathy in patients with acquired immunodeficiency syndrome accompanied by interventional ultrasound[J]. Chinese Journal of Clinical Medicine，2021，28(5)：818-822.

［摘要］ **目的**：经超声引导下穿刺活检分析获得性免疫缺陷综合征(acquired immunodeficiency syndrome，AIDS)患者合并淋巴结肿大的病因。**方法**：对 2017 年 4 月至 2020 年 12 月在上海市公共卫生临床中心行超声引导下穿刺活检的 130 例 AIDS 合并淋巴结肿大患者的病理诊断及实验室指标等进行回顾性分析，进而分析超声引导下穿刺活检对该类患者淋巴结肿大病因的诊断价值。**结果**：130 例患者中，最终诊断良性病变 82 例(63.1%)，包括淋巴结核 56 例，非结核分枝杆菌感染 7 例，马尔尼菲篮状菌感染 6 例，坏死性淋巴结炎 5 例，隐球菌感染 2 例，巨细胞病毒感染 2 例，金黄色葡萄球菌感染、淋巴组织增生、淋巴囊肿、EB 病毒感染各 1 例；恶性肿瘤 36 例(27.7%)，包括淋巴瘤 17 例(其中弥漫大 B 细胞淋巴瘤、Burkitt 淋巴瘤各 5 例，浆母细胞淋巴瘤、小淋巴细胞性淋巴瘤及间变大细胞淋巴瘤各 1 例，另 4 例未分型)，转移性肿瘤 17 例，卡波西肉瘤 2 例；病因类型不明确 12 例，其中病理检查提示 11 例为良性病变、1 例为肿瘤性坏死。130 例患者淋巴结肿大病因总诊断率达 90.8%。所有患者无并发症。**结论**：超声引导下穿刺活检对 AIDS 合并淋巴结肿大患者淋巴结肿大病因诊断率高，且微创安全，对于该类患者淋巴结肿大临床早期诊断及精准治疗具有较高价值，值得临床推广应用。

［关键词］ 介入超声；获得性免疫缺陷综合征；淋巴结；诊断

［中图分类号］ R 512.91 ［文献标志码］ A

Pathological analysis of lymphadenopathy in patients with acquired immunodeficiency syndrome accompanied by interventional ultrasound

LIU Jian-jian[1], HUANG Jing-jing[1], ZHANG Hui[1,2*], MA Xin[1], FENG Yan-ling[3], WU Dou[1], SHI Xia[1], LU Qing[2]

1. Department of Ultrasound, Shanghai Public Health Clinical Center, Shanghai 201508, China
2. Department of Ultrasound, Zhongshan Hospital, Fudan University, Shanghai 200032, China
3. Department of Pathology, Shanghai Public Health Clinical Center, Shanghai 201508, China

［**Abstract**］ **Objective**: To explore the diagnostic value of ultrasound-guided needle biopsy in acquired immunodeficiency syndrome (AIDS) accompanied with lymphadenopathy. **Methods**: From Apr. 2017 to Dec. 2020, 130 patients with AIDS accompanied with lymphadenopathy underwent ultrasound-guided needle biopsy in the Shanghai Public Health Clinical Center. The clinical data and pathological diagnosis were retrospectively analyzed, and the diagnostic value of ultrasound-guided needle biopsy for etiologies of lymphadenopathy was analyzed. **Results**: Among the 130 patients, 82 (63.1%) and 36 (27.7%) cases were diagnosed as benign lesions and malignant ones, respectively. The pathological types of benign lesions were as follows: 56 lymphatic tuberculosis, 7 non-tuberculous mycobacteria infections, 6 marneffei infections, 5 necrotizing lymphadenites, 2 cryptococcus infections, 2 cytomegalovirus infections, 1 staphylococcus aureus, 1 lymphoid tissue

［收稿日期］ 2021-03-17 ［接受日期］ 2021-07-16

［基金项目］ 上海市科学技术委员会科研项目(18411970800). Supported by Scientific Research Project of Shanghai Municipal Commission of Science and Technology (18411970800).

［作者简介］ 刘建建，硕士，主治医师. E-mail：liujianjian@shphc.org.cn

* 通信作者(Corresponding author). Tel：021-37990333-2334，E-mail：zhanghui1958@hotmail.com

hyperplasia, 1 lymphocyst, and 1 Epstein-Barr virus infection. The pathological types of the malignant lesions were as follows: 17 lymphomas (5 diffuse large B-cell lymphomas, 5 Burkitt lymphomas, 1 plasmablastic lymphoma, 1 small lymphocytic lymphoma, 1 anaplastic large cell lymphoma, and 4 unclassified lymphomas), 17 metastatic malignant tumors, and 2 Kaposi sarcoma, and 12 were undefined (11 patients were considered as benign lesions and 1 case was considered as tumor necrosis). Therefore, the diagnostic rate of ultrasound-guided needle biopsy for lymphadenopathy in AIDS patients reached 90.8%, and no complications occurred. **Conclusions**: Ultrasound-guided needle biopsy has a high diagnostic rate in pathological types of lymphadenopathy in patients with AIDS. It is safe, minimally invasive, and of great value in the early diagnosis and precise treatment for lymphadenopathy in patients with AIDS, and is worthy of clinical application.

[**Key Words**]　intervention ultrasound; acquired immunodeficiency syndrome; lymph node; diagnosis

获得性免疫缺陷综合征(acquired immunodeficiency syndrome,AIDS)主要发病机制为人类免疫缺陷病毒(HIV)感染宿主后选择性地进入靶细胞(包括树突状细胞、巨噬细胞以及 $CD4^+$ T 淋巴细胞)大量复制,从而破坏 $CD4^+$ T 淋巴细胞,最终导致患者免疫功能缺陷[1]。

随着高效抗逆转录病毒疗法(highly active antiretroviral therapy,HAART)在 AIDS 治疗中的广泛应用,患者的预后获得显著改善,存活时间延长,但同时 AIDS 并发症发生率升高[2]。AIDS 并发症病变复杂、多样,有些具有相似的影像学和临床特征,诊治难度较高,早期及时准确诊断有助于 AIDS 临床精准治疗和预后判断。

AIDS 患者易发生各种 HIV 相关的机会性感染及相关性肿瘤,常累及全身多个器官,其中淋巴结肿大是临床最常表现形式。本研究回顾性总结上海市公共卫生临床中心近年来收治的 AIDS 合并淋巴结肿大患者的超声引导下穿刺活检结果,分析 AIDS 患者淋巴结肿大的病因及介入超声对该类淋巴结肿大的诊断率。

1　资料与方法

1.1　一般资料　2017 年 4 月至 2020 年 12 月在上海市公共卫生临床中心由超声及其他影像学发现为 AIDS 合并淋巴结肿大需明确病因诊断患者 130 例,均行超声引导下病变淋巴结穿刺活检。其中住院患者 116 例、门诊患者 14 例,男性 100 例、女性 30 例,年龄 7～83 岁,平均(40.6±13.8)岁。AIDS 由上海市疾病预防控制中心以及上海市公共卫生临床中心按照 2015 年中华医学会颁布的《艾滋病诊疗指南第三版》(2015 版)标准[1]诊断。纳入标准:(1)超声检查显示淋巴结肿大病灶,并有安全进针途径;(2)凝血功能正常;(3)患者可耐受且愿意配合穿刺术。排除标准:(1)凝血功能障碍,出血风险大;(2)病情危重,无法耐受穿刺术。本研究获得上海市公共卫生临床中心伦理委员会批准(2019-S030-02),所有患者术前均签署知情同意书。

1.2　仪器与设备　采用彩色多谱勒超声诊断仪(美国 Philips 公司,型号 IU-22、EPIQ 5 型),高频探头(探头频率为 5～12 MHz),低频探头(探头频率为 1～5 MHz)。穿刺活检枪采用传统切割式半自动活检枪(MD 公司)或意大利产 Full-Opty 抽吸式活检枪,规格 18 G～16 G。

1.3　穿刺方法　常规超声结合彩色多普勒或超声造影确定病灶位置、大小、形态、回声、血供和病灶周围血管后定位。术者严格防护:戴防护眼罩及双层乳胶手套,穿防渗透手术衣。术中严格遵循无菌操作原则,进行常规消毒、铺巾,在探头表面涂耦合剂后用无菌塑料袋包裹,用 1.0%利多卡因局部浸润麻醉后进针;针尖到达预定的病灶部位时,触发扳机获取组织后迅速退针。观察针槽内组织的颜色、质地和长度,将标本放入装有少许(5.0～6.0 mL)0.9%氯化钠溶液的无菌试管中。必要时可改变进针方向或深度后重复进行,但一般不超过 3 次;如使用 Full-Opty 抽吸式活检枪,当穿刺针尖达病灶合适位置时,激发活检枪扳机后,活检枪在不同角度反复进退 4～5 次,进退操作时针尖不超出病灶边界。拔针后按下按钮推出组织条,置于无菌试管,用少量 0.9%氯化钠溶液冲洗穿刺针。摇晃振荡试管后,将上面液体行涂片、培养及基因 X-Pert MTB/RIF 等检测;沉淀组织用 10.0%甲醛固定后送病理检查。如病灶伴有坏死液化,则先用穿刺针抽取脓液后再用活检枪穿刺。穿刺后门诊患者留院观察 1 h。所有穿刺均徒手操作。

1.4　诊断评估标准　将淋巴结肿大病因分为 3 类:(1)良性病变,包括淋巴结结核,非结核感染性病变(如真菌、细菌及病毒感染)等;(2)恶性肿瘤,包括淋巴瘤、转移性肿瘤及卡波西肉瘤;(3)不确定。

淋巴结结核(在良性病变中占比最大)的诊断标准(满足以下任意 1 条即可确诊):(1)结核杆菌培养阳性;(2)基因 X-Pert MTB/RIF 检测阳性,涂片

或病理可疑结核诊断;(3)典型上皮样肉芽肿形成、凝固性坏死、抗酸染色阳性。其他非结核感染性病变的病原体经涂片、培养及分子生物学检测明确诊断。实验室结果及病理诊断不明确者按不能明确诊断统计。门诊患者穿刺后 3～6 个月由高年资介入超声医师进行随访。计算诊断阳性率及各种病变的发生率。

2 结 果

2.1 诊断结果 130 例患者中,淋巴结病灶位于颈部 98 例(75.4%),腹股沟 6 例(4.6%),腋下 11 例(8.5%),腹腔内 15 例(11.5%)。穿刺病灶最大径 11～100 mm。结果(表 1)显示:良性病变 82 例(63.1%),恶性肿瘤 36 例(27.7%),病因类型不明确 12 例(9.2%)。其中 17 例淋巴瘤包括弥漫大 B 细胞淋巴瘤、Burkitt 淋巴瘤各 5 例,浆母细胞淋巴瘤、小淋巴细胞性淋巴瘤及间变大细胞淋巴瘤各 1 例,未分型淋巴瘤 4 例。介入超声对 AIDS 合并淋巴结肿大病因诊断率达 90.8%。

表 1 AIDS 合并淋巴结肿大患者淋巴结病变穿刺活检结果

病理类型	n(%)
良性病变	
淋巴结结核	56(43.1)
非结核分枝杆菌	7(5.4)
马尔尼菲篮状菌	6(4.6)
坏死性淋巴结炎	5(3.8)
隐球菌	2(1.5)
巨细胞病毒	2(1.5)
金黄色葡萄球菌	1(0.8)
淋巴组织增生	1(0.8)
淋巴囊肿	1(0.8)
EB 病毒	1(0.8)
恶性肿瘤	
淋巴瘤	17(13.1)
卡波西肉瘤	2(1.5)
转移性肿瘤	17(13.1)
病因类型不明确	
良性病变	11(8.5)
肿瘤性坏死	1(0.8)

2.2 部分典型病例超声及病理表现

2.2.1 淋巴结核 1 例 24 岁男性患者腋窝下超声见 1 个 30 mm×16 mm 的低回声肿块,边界清,淋巴门结构模糊;彩色多普勒超声显示病灶内部短线状彩色血流,测及动脉频谱,阻力指数(RI)=0.72,不能除外淋巴瘤;超声引导下穿刺组织病理显示肉芽肿形成,干酪样坏死,抗酸染色(+),诊断为淋巴结结核(图 1)。

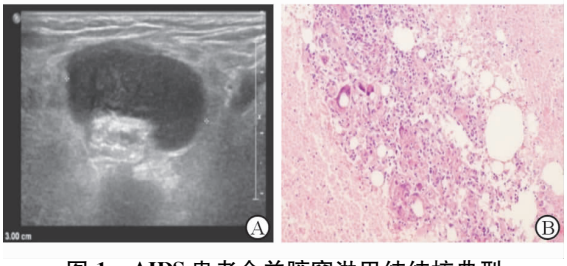

图 1 AIDS 患者合并腋窝淋巴结结核典型超声声像图与病理图片

患者,男性,24 岁. A:二维声像图;B:超声引导下穿刺组织苏木精-伊红染色图像,Original magnification: ×100。

2.2.2 马尔尼菲篮状菌感染 1 例 21 岁男性患者腹部超声见腹腔多个长径 20～30 mm 的低回声肿块,部分融合,淋巴瘤可疑;超声引导下穿刺组织(图 2)病理结果提示送检组织内炎性细胞浸润,组织细胞及上皮样细胞增多,肉芽肿形成,见大量真菌孢子,其形态提示为马尔尼菲篮状菌。

2.2.3 Burkitt 淋巴瘤 1 例 53 岁男性患者左颌下超声见 97 mm×61 mm 弱回声肿块,边界欠清,形态不规则,内见斑片状、条索状强回声,不能除外淋巴结核(图 3)。穿刺后病理提示 Burkitt 淋巴瘤。

2.3 实验室资料 122 例患者接受血常规检测,其中白细胞计数低于正常 36 例(29.5%),正常 82 例(67.2%),高于正常 4 例(3.3%);贫血 98 例(80.3%)。87 例接受血沉检测,血沉>20 mm/h 70 例(80.5%)。105 例获得 $CD4^+$ T 淋巴细胞计数结果,其中大于 500 个/μL 7 例,200～499 个/μL 23 例,100～199 个/μL 28 例,小于 100 个/μL 47 例,其中低于正常值下限(410 个/μL)94 例(89.5%)。

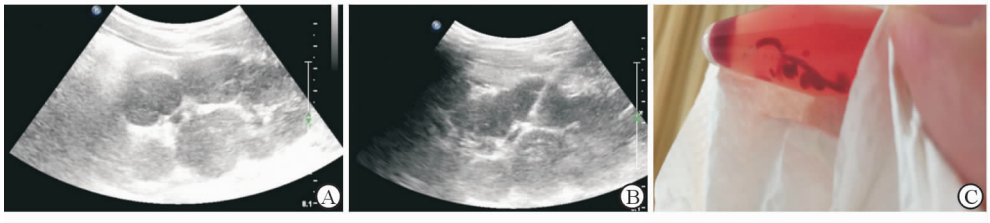

图 2 AIDS 患者合并腹腔淋巴结马尔尼菲篮状菌感染典型声像图、介入超声穿刺及穿刺标本图片

A:二维声像图;B:超声引导下穿刺活检,箭头示穿刺针尖;C:穿刺标本。

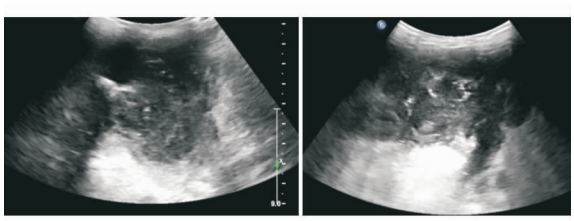

图 3　AIDS 患者合并颌下 Burkitt 淋巴瘤典型声像图

3　讨　论

AIDS 患者常见淋巴结肿大及软组织肿块，由于患者免疫功能差，病变性质复杂多样，发生感染时病原体种类多，可通过常规超声检查，根据病灶的大小、形态、回声、边界、血供及阻力指数等声像图特征初步判断病灶的良恶性，但临床精准治疗及预后判断还需要进一步检查。既往手术切除病灶活检是该类淋巴结肿大的主要临床诊断手段，但手术创伤大、费用贵，且病重患者不易耐受，而未经治疗的感染病灶术后可能感染播散甚至伤口不愈[3]；同时对 AIDS 患者进行手术有职业暴露风险。国外有用细针穿刺抽吸细胞学检查诊断 AIDS 患者淋巴结病变的报道[4]，但样本量较小。近年来，介入超声因其微创安全、操作便捷、价格低廉、有利于职业防护、无辐射等优点而受到临床广泛关注[5-6]。本研究总结了 130 例患者，男女比 3.3∶1，病灶部位以浅表淋巴结尤其是颈部淋巴结为主，占 75.4%；实验室检查中白细胞计数低于正常占 29.5%(36/122)、血红蛋白低于正常占 80.3%(98/122)、血沉升高占 80.5%(70/87)、$CD4^+$ T 细胞低于正常下限者占 89.5%(94/105)、证实 AIDS 患者随着 $CD4^+$ T 淋巴细胞数量减少，免疫力降低，机会性感染及肿瘤发病率增加。

本研究显示，AIDS 患者合并淋巴结病变的病因以感染为主，感染源种类多，其中淋巴结核占总数的 43.1%，占首位。根据淋巴结核的病理类型，声像图可表现为以增生为主的“假肾征”、以结核性肉芽肿为主的低回声实质性肿块及多种病理表现并存的混合回声肿块。“假肾征”表现与淋巴组织反应性增生无法鉴别，结核性肉芽肿与淋巴瘤较难鉴别[7]；混合回声肿块尤其当伴有钙化或窦道时往往提示结核病诊断，但 HIV 合并结核双重感染的患者中结核病灶内的钙化灶较少见[8]。因此，要明确病灶的病因诊断，需要行超声引导下穿刺活检。穿刺病理结果显示典型上皮样肉芽肿形成、凝固性坏死、抗酸染色阳性，提示结核感染，但有时病理检查不能发现结核的特征性改变，仅表现为非特异性的慢性炎症。为了提高诊断率，弥补单纯病理检查在感染性疾病诊断中的不足，本研究除对组织标本进行病理检查外，同时对穿刺组织液进行涂片、培养及基因 X-Pert MTB/RIF 等检测，进而明确除结核以外的非结核分枝杆菌、马尔尼菲篮状菌、隐球菌、金黄色葡萄菌、巨细胞病毒等病原微生物感染的诊断。

AIDS 患者合并淋巴结肿大的另一个主要病因为肿瘤，尤其是淋巴瘤及卡波西肉瘤。其中，AIDS 患者发生淋巴瘤的风险远高于普通人群，病灶可位于腹膜后和浅表淋巴结，超声表现为不均匀等回声或低回声肿块，病灶大者可表现为弱至无回声坏死灶，边界不清，不易与感染灶鉴别。本研究中恶性肿瘤占 27.7%，其中淋巴瘤占 13.1%。

综上所述，本研究利用超声引导下穿刺活检方法对 AIDS 患者合并淋巴结肿大的病因进行了初步探讨，除进行常规病理检查外，还进行组织液涂片、培养、相关基因等检测，提高了诊断率，仅 9.2%(12/130)患者未明确病因诊断。获得病因诊断的患者中，良性病变主要为淋巴结核、非结核分枝杆菌、马尔尼菲篮状菌等感染，恶性肿瘤主要为淋巴瘤，淋巴瘤与转移性肿瘤比例相当。本研究说明对于该类患者，超声引导下穿刺活检技术可精准取材，微创安全，诊断准确率与手术活检相当[9]，有助于 AIDS 机会性感染及相关性肿瘤的早期诊断及精准治疗。但本研究未能对患者的超声声像图特征进行比较分析，今后将进一步加以完善。此外，对不能明确病因诊断的患者可进行宏基因检测，进而提高诊断率。

利益冲突：所有作者声明不存在利益冲突。

参考文献

[1] 中华医学会感染病学分会艾滋病学组. 艾滋病诊疗指南第三版(2015 版)[J]. 中华临床感染病杂志，2015，5(8)：385-401. AIDS Professional Group，Society of Infectious Diseases，Chinese Medical Association. Third edition of the guidelines for diagnosis and treatment of HIV/AIDS (2015) [J]. Chinese Journal of Clinical Infectious Diseases，2015，5(8)：385-401.

[2] ROBBINS H A，PFEIFFER R M，SHIELS M S，et al. Excess cancers among HIV-infected people in the United States[J]. J Natl Cancer Inst，2015，107(4)：dju503.

[3] WRIGHT C A，HESSELING A C，BAMFORD C，et al. Fine-needle aspiration biopsy：a first line diagnostic procedure

in paediatric tuberculosis suspects with peripheral lymphadenopathy? [J]. Int J Tuberc Lung Dis, 2009, 13(11):1373-1379.

[4] SAIKIA U N, DEY P, JINDAL B, et al. Fine needle aspiration cytology in lymphadenopathy of HIV-positive cases [J]. Acta Cytol 2001,45(4): 589-592.

[5] 张 晖, 刘建建, 马 鑫, 等. 介入超声对获得性免疫缺陷综合征相关性肝脏疾病的诊断与治疗价值[J]. 中国临床医学, 2019, 26(1): 10-13. ZHANG H, LIU J J, MA X, et al. Value of interventional ultrasound in diagnosis and treatment of AIDS related liver diseases[J]. Chinese Journal of Clinical Medicine, 2019, 26(1): 10-13.

[6] 王雪梅,张 瑶,杨学平,等. 超声引导下穿刺活检在 AIDS 患者淋巴结病变中的临床应用[J]. 中国超声医学杂志,2020, 36(2):143-145. WANG X M, ZHANG Y, YANG X P, et al. Clinical application of ultrasound-guided biopsy in patients with AIDS associated lymphoid lesions[J]. Chinese Journal of Ultrasound in Medicine, 2020,36(2):143-145.

[7] 张更臣,李俊来,曹兵生,等. 颈部淋巴结结核超声表现与病理对照研究[J]. 中国超声医学杂志,2013,29(10):879-882. ZHANG G C, LI J L, CAO B S, et al. Ultrasound characteristics of cervical tuberculous lymphadenitis correlating with pathology[J]. Chinese Journal of Ultrasound in Medicine, 2013, 29(10): 879-882.

[8] 农云洁,农恒荣. 艾滋病相关浅表淋巴结结核超声影像分析[J]. 中国临床医学影像杂志, 2019, 30(12): 847-850. NONG Y J, NONG H R. The ultrasonographic image analysis of AIDS-related superficial lymph node tuberculosis [J]. Journal of China Clinic Medical Imaging, 2019, 30(12): 847-850.

[9] HO U C, CHEN C N, LIN C Y, et al. Application of ultrasound-guided core biopsy to minimize the non-diagnostic results and the requirement of diagnostic surgery in extrapulmonary tuberculosis of the head and neck[J]. Eur Radiol, 2016, 26(9): 2999-3005.

[本文编辑] 姬静芳