DOI:10.12025/j.issn.1008-6358.2018.20180399

·论 著·

基于单中心的胃混合性腺神经内分泌癌临床病理特征及预后分析

徐 蓓，周宇红*，纪 元，王 妍，刘天舒

复旦大学附属中山医院肿瘤内科，上海 200032

［摘要］ **目的**：探讨胃混合性腺神经内分泌癌（mixed adenoneuroendocrine carcinoma，MANEC）患者的临床表现、病理特征及预后。**方法**：对复旦大学附属中山医院 2014 年 11 月至 2015 年 12 月收治的 14 例 MANEC 患者的临床病理资料和随访资料进行回顾性分析。**结果**：14 例胃 MANEC 患者中，男性 13 例，女性 1 例；病灶位于近端 8 例，远端 6 例；胃大弯 4 例，胃小弯 10 例；血清肿瘤指标癌胚抗原（CEA）升高 6 例，糖类抗原 19-9（CA19-9）升高 3 例。所有患者神经内分泌癌成分均为 G_3 级；伴有癌栓 9 例，神经束侵犯 11 例；淋巴结转移阳性 9 例，转移成分为单纯神经内分泌癌 3 例，单纯腺癌 2 例，2 种成分皆有 4 例。肿瘤 TNM 分期为Ⅲ期 9 例，Ⅱ期 5 例。腺癌成分中 HER-2 阴性 12 例，c-MET 阳性 11 例。所有患者均接受根治性手术治疗，7 例进行辅助性化疗。所有患者中位随访时间为 24 个月，随访期间 6 例患者病情进展，6 例患者死亡。**结论**：胃 MANEC 发病率相对较低，临床表现无特异性，但癌细胞周围侵袭性明显，恶性程度高，预后差。

［关键词］ 胃肿瘤；混合性瘤，恶性；神经内分泌癌；预后

［中图分类号］ R 735.2 ［文献标志码］ A

Clinical characteristics and prognostic analysis of patients with gastric mixed adenoneuroendocrine carcinoma based on single clinical center

XU Bei, ZHOU Yu-hong*, JI Yuan, WANG Yan, LIU Tian-shu

Department of Medical Oncology, Zhongshan Hospital, Fudan University, Shanghai 200032, China

［**Abstract**］ **Objective**: To investigate the clinical manifestations, pathological characteristics, and prognostic factors of patients with gastric mixed adenoneuroendocrine carcinoma (MANEC). **Methods**: The clinicopathological and follow-up data of 14 patients with gastric MANEC who were admitted to Zhongshan Hospital, Fudan University from November 2014 to December 2015 were analyzed retrospectively. **Results**: Among the 14 gastric MANEC patients, there were 13 males and 1 female. For eight cases, the lesions were located in the proximal stomach, and for 6 cases the lesions were in the distal stomach. Serum tumor marker CEA was elevated in 6 cases, and CA19-9 in 3 cases. The neuroendocrine carcinoma in all patients was G_3. Nine cases had tumor thrombus, 11 cases had neural invasion. Nine cases had lymph node involvement, of which 3 cases had pure neuroendocrine carcinoma metastasis, 2 cases had pure adenocarcinoma metastasis, and 4 cases had both components. Twelve cases had HER-2 negative adenocarcinoma and 11 cases had c-MET positive expression. All patients underwent surgery, and 7 cases received adjuvant chemotherapy. The median follow-up time of all patients was 24 months. At the end of the follow-up, 6 patients' condition further developed and 6 patients died. **Conclusions**: The incidence rate of gastric MANEC is relatively low. Most of the patients with gastric MANEC have nonspecific symptoms. With the highly invasive ability, the degree of malignancy is high and the prognosis is poor.

［**Key Words**］ stomach neoplasms; mixed tumor, malignant; carcinoma, neuroendocrine; prognosis

2010 年世界卫生组织（World Health Organization，WHO）命名的混合性腺神经内分泌癌（mixed adenoneuroendocrine carcinoma，MANEC）是一类非常罕见的恶性肿瘤，之前被称为腺类癌和混合性外分泌-内分泌癌等，好发于胃肠管、食管和胆囊等处[1-2]。MANEC 由腺癌和神经内分泌癌 2 种恶性成分组成，且这 2 种成分的比例均不低于整个肿瘤细胞群的 30%。由于发病率较低，目前缺乏关于 MANEC 起源、组织学特征和临床特点的深入研究。因此，本研究回顾性分析了复旦大学附属中山医院收治的胃 MANEC 患者的临床特点及预后，为更深入地认识胃 MANEC 并探索进一步的临床诊

［收稿日期］ 2018-04-16 ［接受日期］ 2018-06-28

［作者简介］ 徐 蓓，硕士，副主任医师. E-mail: xu.bei2@zs-hospital.sh.cn

*通信作者（Corresponding author）. Tel: 021-64061990; E-mail: 13918286810@163.com

疗策略提供依据。

1　资料与方法

1.1　一般资料　收集 2014 年 11 月至 2015 年 12 月就诊于复旦大学附属中山医院，经病理确诊的胃 MANEC 患者 14 例。其中，男 13 例(92.86%)，女 1 例；年龄范围 54～85 岁，平均年龄(63.43±9.08)岁。纳入的 14 例患者起病时多为非特异性腹部不适症状，1 例出现反复发作的腹泻、稀水便，3 例出现急性上消化管出血，1 例反复低热，1 例幽门不全性梗阻。术中获得的病理组织采用免疫组织化学法检测突触素(synaptophysin，SYN)、人类表皮生长因子受体 2(human epidermal growth factor receptor-2，HER-2)和 c-MET 蛋白表达情况。本研究经医院伦理委员会审核，所有患者均知情同意并签署知情同意书。

1.2　辅助检查及病理诊断　14 例患者均因腹部不适症状行胃镜检查，发现胃部占位性病变，并行活检。手术前及手术后行胸腹部增强计算机断层扫描(computed tomography，CT)检查和/或上腹部磁共振(magnetic resonance imaging，MRI)检查，以明确病灶部位及有无远处转移。最终诊断经术后病理确诊，诊断标准参照 2004 年 WHO 标准。本研究所有 14 例患者的病理和免疫组织化学检测结果均指定专人重新复核和记录。

1.3　随访和疗效评估　通过查阅病历资料，对全部 14 例患者的临床资料进行回顾性研究。所有患者于术后每半年定期在本院进行影像学和肿瘤指标复查。电话随访患者生存时间，随访截止时间为 2017 年 11 月 30 日。无进展生存期(PFS)为自确诊之日至患者病情进展或末次随访日的时间间隔。总生存期(OS)为自确诊之日至末次随访日或患者死亡的时间间隔。按照实体瘤疗效评价标准(Response Evaluation Criteria in Solid Tumors，RECIST)1.1 版本进行疗效评估。

1.4　统计学处理　采用 SPSS 18.0 软件进行数据分析，计数资料分析采用 χ^2 检验，Kaplan-Meier 法绘制生存曲线，运用 COX 比例风险回归模型对患者性别、年龄、淋巴结转移、TNM 分期及病理特点等进行单因素或多因素预后分析。采用双侧检验，检验水准(α)为 0.05。

2　结　果

2.1　患者一般资料　结果(表 1)表明：14 例患者病理类型均为 MANEC，即癌组织部分呈腺癌，部分呈神经内分泌癌，且每种成分所占比例均高于或等于 30%。其中，病灶位于近端 8 例(54.1%)，远端 6 例(42.9%)；胃小弯 10 例(71.4%)，胃大弯 4 例(28.6%)；血清肿瘤指标癌胚抗原(carcinoembryonic antigen，CEA)升高 6 例(42.9%)，糖类抗原 19-9(carbohydrate antigen 19-9，CA19-9)升高 3 例(21.4%)。1 例患者既往有硬皮病病史 8 年，长期口服雷公藤和吗替麦考酚酯治疗；1 例因胃腺癌于 2 年前行胃癌根治术，此次出现胃 MANEC 而行残胃癌根治术。

表 1　胃 MANEC 患者的临床基本特征与预后的关系

N=14

指标	结果	P 值	
		PFS	OS
性别 n(%)			
男性	13 (92.9)		
女性	1 (7.1)		
年龄/岁	63.43±9.078 (54～85)		
肿瘤位置 n(%)			
近端	8 (57.1)	0.498	0.522
远端	6 (42.9)		
大弯	4 (28.6)	0.843	0.801
小弯	10 (71.4)		
血清肿瘤学指标			
CEA 异常	6 (42.9)	0.169	0.211
CEA 正常	8 (57.1)		
CA19-9 异常	3 (21.4)	0.367	0.328
CA19-9 正常	11 (78.6)		

PFS：无进展生存期；OS：总生存期

2.2　治疗及随访情况　所有患者均接受手术治疗，13 例(92.9%)为根治性手术，1 例为姑息性手术；术后 1 例患者出现双肺动脉多发栓塞。6 例(42.9%)患者接受术后辅助化疗，其中 3 例化疗方案为 6 个周期的 SOX(奥沙利铂＋替吉奥)方案，2 例为 6 个周期的 XELOX(奥沙利铂＋卡培他滨)化疗方案，之后均再行替吉奥单药口服治疗 2 个周期；其中 1 例患者因为高龄且体质较弱，予替吉奥单药口服辅助化疗 3 个月后死亡，随访时间为 4.4 个月。另有 1 例患者先行 5 个周期 XELOX 方案的新辅助化疗，然后接受根治性手术，术后再次接受 4 个周期 XELOX 方案辅助化疗。

所有患者随访时间为 4.4～36.7 个月，中位随访时间为 24.2 个月。随访期间 6 例患者病情进展，6 例(42.9%)患者死亡。其中 1 例患者在随访过程中发现单发脑转移和多发骨转移，并于确诊进展后 2 个月死亡。

2.3 患者组织病理学特征 按 2010 年美国癌症联合会(American Joint Committee on Cancer，AJCC)第 7 版胃神经内分泌肿瘤(neuroendocrine tumors，NET)分期系统进行分期诊断。结果(表 2)表明：Ⅱ期患者 5 例(35.7%)，Ⅲ期患者 9 例(64.3%)。肿瘤分化程度：中等分化 5 例(35.7%)，低分化 9 例(64.3%)。Lauren 分型中，肠型 9 例(64.3%)，混合型 2 例(14.3%)，弥漫型 3 例(21.4%)。腺癌所占比例平均为(42.14±12.51)%；腺癌成分的 T 分期：T_1 期 1 例(7.1%)，T_2 期 3 例(21.4%)，T_3 期 10 例(71.4%)。

所有患者的神经内分泌癌成分均为 G_3 级(即 Ki-67 阳性指数>20%)，所占比例平均为(57.86±12.51)%，且均不属于形态上分化良好且具有高增殖活性的 NET G_3。神经内分泌癌成分的 T 分期分别为：T_2 期 6 例(42.9%)，T_3 期 4 例(28.6%)，T_4 期 4 例(28.6%)。

伴癌栓者共 9 例(64.3%)，其中癌栓检出腺癌成分 4 例，检出神经内分泌癌成分 5 例。神经束侵犯 11 例(78.6%)，其中检测到腺癌成分 7 例，检测到神经内分泌癌成分 4 例。淋巴结转移阳性 9 例(64.3%)，转移成分为单纯神经内分泌癌 3 例，单纯腺癌 2 例，2 种成分皆有 4 例。

免疫组织化学和 FISH 检测结果(表 3)提示：腺癌成分中 HER-2 阳性患者 2 例(14.3%，均经 FISH 检测再次证实)，HER-2 阴性 12 例；c-MET 阳性患者 11 例(78.6%)，c-MET 阴性 3 例；神经内分泌癌成分中 SYN 阳性患者 14 例。

2.4 预后分析 单因素分析显示，神经内分泌癌成分的 T 分期是预后的不良因素($P=0.003$，表 2)。单因素和多因素分析均提示肿瘤的部位(远近端和大小弯侧)、患者发病时血清 CEA 与 CA19-9 水平、TNM 分期、术后是否接受辅助化疗、腺癌成分的分化程度、Lauren 分型、癌栓情况、神经束侵犯、淋巴结转移情况以及 HER-2 与 c-MET 的表达情况与患者生存无明显相关，组间差异均无统计学意义(表 1～表 3)。

表 2 胃 MANEC 患者的临床病理特征与预后

$N=14$

指标	结果	P 值	
		PFS	OS
肿瘤分期 n(%)			
Ⅱ期	5(35.7)	0.955	0.884
Ⅲ期	9(64.3)		
腺癌成分			
所占比例(%，$\bar{x}\pm s$)	42.14±12.51		
分化			
中分化	5(35.7)	0.224	0.241
差分化	9(64.3)		
Lauren 分型			
肠型	9(64.3)		
混合型	2(14.3)	0.153	0.108
弥漫型	3(21.4)		
腺癌 T 分期			
T_1	1(7.1)		
T_2	3(21.4)	0.143	0.152
T_3	10(71.4)		
神经内分泌癌成分			
所占比例(%，$\bar{x}\pm s$)	57.86±12.51		
T 分期			
T_2	6(42.9)	0.003	0.003
T_3	4(28.6)		
T_4	4(28.6)		
分化 G_3	14(100)		
癌栓			
阴性	5(35.7)	0.955	0.884
阳性	9(64.3)		
检出腺癌成分	4(28.6)	0.334	0.330
检出神经内分泌癌成分	5(35.7)	0.286	0.232
神经束侵犯			
阴性	3(21.4)	0.136	0.138
阳性	11(78.6)		
检出腺癌成分	7(50.0)	0.320	0.340
检出神经内分泌癌成分	4(28.6)	0.719	0.683
淋巴结转移			
N_0	5(35.7)	0.200	0.197
N_1	9(64.3)		
腺癌成分转移	6(42.9)		
神经内分泌癌成分转移	7(50.0)		

PFS：无进展生存期；OS：总生存期

表 3　胃 MANEC 患者 HER-2 和 c-MET 表达与预后的关系

指标	结果	*P* 值	
		PFS	OS
腺癌成分的 HER-2 表达			
阴性	12(85.7)	0.136	0.253
阳性	2(14.3)		
神经内分泌癌成分 SYN 表达	14(100)		
c-MET			
阴性	3(21.4)	0.585	0.577
阳性	11(78.6)		
检出于腺癌成分	11(78.6)	0.585	0.577
检出于神经内分泌癌成分	8(57.1)	0.069	0.068

PFS:无进展生存期;OS:总生存期

2.5　典型病例介绍　患者男性,77 岁,因上腹部不适起病。行胃镜检查发现近小弯侧溃疡型肿块,遂行胃癌根治术。术后病理提示:(远端胃)溃疡型 MANEC,腺癌成分为黏液腺癌,约占 30%;神经内分泌癌成分约占 70%,Ki-67 指数为 70%,核分裂象易见,癌组织浸润至胃壁浆膜层,脉管见癌栓,神经束见癌侵及;切缘阴性。检出小弯侧淋巴结 16 枚,其中 5 枚见神经内分泌癌转移,2 枚见混合性癌转移;检出大弯侧淋巴结 20 枚,其中 11 枚见神经内分泌癌转移,6 枚见混合性癌转移,另见 2 枚混合性癌结节。免疫组化染色(图 1):腺癌成分 HER-2 阴性,神经内分泌癌成分 c-MET(70% 阳性),Ki-67(密集区 70%阳性)。由于患者高龄且体质较弱,予替吉奥单药口服辅助化疗 3 个月后死亡,随访时间共计 4.4 个月。

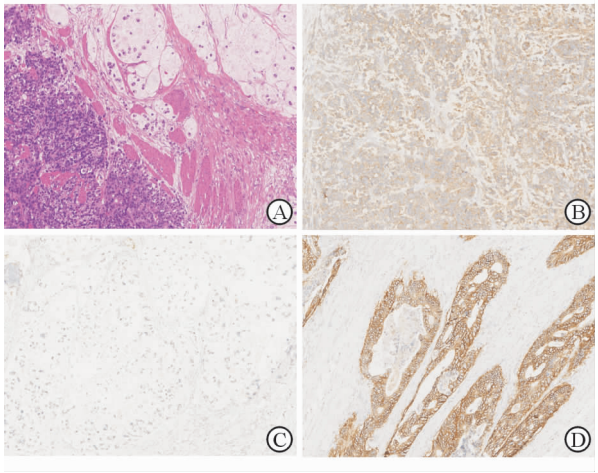

图 1　典型患者术后病理 H-E 及免疫组化染色

A:H-E 染色;B:c-MET 免疫组化染色阳性;C:免疫组化染色 HER-2 阴性;D:免疫组化染色 HER-2 阳性对照. Original magnification:×200(A),×100(B,C,D)

3　讨　论

神经内分泌肿瘤(NET)是一类来源于神经内分泌系统的肿瘤,多见于胃、肠、胰腺等消化系统和肺部。美国 2004 年 NET 发病率为 5.25/10 万人,约占所有恶性肿瘤的 1%～2%;而且,近年来无论是在美洲还是亚洲,NET 发病率均呈现出逐渐升高的趋势[3-4]。亚洲人群中,胃 NET 约占消化系统 NET 的 14.6%,其中 MANEC 的发病率相对更低[4]。MANEC 作为 2010 年 WHO 对 NET 分类新定义的一个类别,发病率极低,现有资料大多为病例报道,故其发生机制、发病率、临床表现和预后等尚不明确。

消化系统 NET 以无功能型相对多见。胰腺 NET 中无功能型占 45%～60%[5]。本研究中入组的胃 MANEC 患者大多表现为无特异性的消化道症状,仅 1 例患者出现反复腹泻。基于本院能够检测的外周血生长抑素、胰高血糖素和胃泌素等水平均未超出正常范围,诊断功能型 NET 依据不足,故推测 MANEC 患者也以无功能型相对多见。结果提示,MANEC 疾病临床表现隐匿,无特异性,早期诊断难度较大。

Scardoni 等[6]的研究中,6 例胃肠胰腺 MANEC 患者(其中胃 MANEC 患者 2 例)均为男性,年龄范围为 63～89 岁。本研究中,92.86%的胃 MANEC 患者为男性,发病平均年龄为(63.43±9.078)岁,范围为 54～85 岁。目前尚未发现胃 MANEC 发病率在性别上有明确差异,发病年龄高峰亦未阐明。而由本研究结果推测,可能胃 MANEC 在男性中的发病率较高,并且老年人群易得;然而,不排除单中心、小样本研究结果存在一定偏倚,因此还需要开展大样本的随机对照研究来进一步证实。

Cazzo 等[7]报道 1 例 83 岁女性的残胃癌诊断为 MANEC,该患者在 35 年前曾因消化道溃疡行胃部分切除术。Nemoto 等[8]报道 1 例 75 岁男性胃癌患者,胃肠吻合术后 50 年在原手术吻合口位置再次出现肿瘤,此次出现的是胃 MANEC。既往研究多证明,胃空肠吻合术后的吻合口局部是二次肿瘤的高发部位[9],其发生机制多被认为是肠胃反流胆汁和胰腺分泌物长期刺激胃黏膜,增加了局部组织的 DNA 损伤,促进肿瘤发生和发展[10]。然而也有研究认为,分流十二指肠分泌物的治疗并未能降低癌的发生率,也不能阻止肿瘤的发展[11]。本研究纳入

的14例患者中，有明确胃腺癌根治术病史者仅1例，其余13例均无手术诱因，仍然发生了胃MANEC。因此，推测胃肠吻合手术可能与胃MANEC的发病有关，但二者的相关性尚值得深入分析。本研究中1例患者既往有硬皮病病史，长期口服雷公藤和吗替麦考酚酯治疗。免疫抑制剂的使用是否在MANEC的发生和发展过程中发挥着一定的作用，目前也并不清楚。

目前，胃MANEC的组织起源仍存在争议。Scardoni等[6]通过二代基因测序发现，MANEC患者的TP53基因突变率达91.7%，而在ATM、CTNNB1、ERBB4、JAK3、KDR、KRAS和RB1位点发现低频率突变，进而提出MANEC的突变特点可能提示疾病是单克隆起源。目前较公认的胃MANEC的组织起源假说认为，MANEC组织中的腺癌和神经内分泌癌成分均来自内胚层多潜能干细胞，是肿瘤发展过程中干细胞多向分化的结果[12]。另一种假说则认为，腺癌和神经内分泌癌分别起源于不同细胞系；但也有研究报道了3种组织学不同的恶性肿瘤（神经内分泌癌、腺癌和鳞状细胞癌）紧密混合在一起的胃MANEC病例，而3种细胞系混合并都发生恶性癌变的可能性目前尚没有充分的理论依据来支持[13]。

通常认为，MANEC的预后要比单纯的NET差，但临床证据尚不充分。理论上，MANEC中2种不同组织学类型的恶性成分均能决定肿瘤的生物学行为，并且起决定作用的应当是恶性程度最高、侵袭性最强的成分，往往是神经内分泌癌成分[14-15]。本研究中，神经内分泌癌成分所占比例大多超过50%，组织学分级均为恶性程度最高的G_3级，这意味着患者的预后可能不佳。

既往研究认为，MANEC局部的浸润深度和肿块大小在决定患者生存期和预后方面并不占有非常重要的地位，而淋巴结侵犯与远处转移则起着更为重要的作用[16]。本研究显示，神经内分泌癌成分的局部浸润深度是预后的不良因素，腺癌成分的浸润深度和淋巴结侵犯情况可能对患者的预后有不良影响。本研究中13例（92.9%）患者接受了根治性手术治疗，随访过程中共6例患者发现远处转移；而且这6例患者均在出现远处转移后，疾病迅速进展，甚至死亡。这与既往研究的结论基本相符，淋巴结侵犯与远处转移是影响患者预后的最重要的因素，其他因素包括恶性级别最高的肿瘤成分的局部浸润深度和比例可能对患者预后也有一定的影响。

Cho等[4]认为，MANEC占整个胃肠胰腺NET的3.8%，各期总体的5年生存率为42.6%，由于该研究没有详细区分不同分期患者的生存情况，故不能从中明确得知MANEC的预后与另外3类NET的具体差异。本研究中，超过半数的患者伴有癌栓、神经束侵犯和淋巴结转移，且转移成分常为腺癌和神经内分泌癌2种成分的混合。虽然目前尚不能看出患者的预后情况是否与一般的胃肠胰腺神经内分泌癌相仿或者更差，但由于高龄、癌细胞周围侵袭性明显、大多患者分期相对较晚、组织学分级高，患者的总生存似乎更差。本研究由于样本量小，随访时间短，也未能够阐明上述问题，随着随访时间的延长，可能以后能够有进一步的发现。

综上所述，胃MANEC是一种具有复杂特征的少见恶性肿瘤，至今国际上仍然没有标准的治疗方案，而癌细胞周围侵袭性明显，预后相对可能更差。本研究中肿瘤c-MET表达阳性率达78.6%，这是否能够预测患者对抗c-MET治疗的敏感性，目前尚不明确。下一步希望从分子生物学角度进行深入研究，以期探索该肿瘤发生与发展的一些关键生物靶标。

参考文献

[1] LUDMIR E B, MCCALL S J, CARDONA D M, et al. Mixed adenoneuroendocrine carcinoma, amphicrine type, of the small bowel[J]. Am J Clin Pathol, 2016, 145(5): 703-709.

[2] REU S, NEUMANN J, KIRCHNER T. Gastrointestinal mixed adenoneuroendocrine carcinomas. An attempt at classification of mixed cancers[J]. Pathologe, 2012, 33(1): 31-38.

[3] YAO J C, HASSAN M, PHAN A, et al. One hundred years after "carcinoid": epidemiology of and prognostic factors for neuroendocrine tumors in 35,825 cases in the United States [J]. J Clin Oncol, 2008, 26(18): 3063-3072.

[4] CHO M, KIM J M, SOHN J H, et al. Current trends of the incidence and pathological diagnosis of gastroenteropancreatic neuroendocrine tumors (GEP-NETs) in Korea 2000-2009: multicenter study[J]. Cancer Res Treat, 2012, 44(3): 157-165.

[5] OBERG K, AKERSTRÖM G, RINDI G, et al. Neuroendocrine gastroenteropancreatic tumours: ESMO Clinical Practice Guidelines for diagnosis, treatment and follow-up[J]. Ann Oncol, 2010, 21(Suppl 5): Ⅴ223-Ⅴ227.

[6] SCARDONI M, VITTORIA E, VOLANTE M, et al. Mixed adenoneuroendocrine carcinomas of the gastrointestinal tract:

targeted next-generation sequencing suggests a monoclonal origin of the two components [J]. Neuroendocrinology，2014，100(4)：310-316.

[7] CAZZO E，DE SAITO H P. Mixed adenoneuroendocrine carcinoma of the gastric stump following Billroth Ⅱ gastrectomy：case report and review of the literature[J]. Sao Paulo Med J，2016，134(1)：84-87.

[8] NEMOTO H，TATE G，YOKOMIZO K，et al. Gastric mixed adenoneuroendocrine carcinoma occurring 50 years after a gastroenterostomy with braun anastomosis[J]. Case Rep Oncol，2014，7(2)：330-336.

[9] SITARZ R，MACIEJEWSKI R，POLKOWSKI W P，et al. Gastroenterostoma after Billroth anterectomy as a premalignant condition[J]. World J Gastroenterol，2012，18(25)：3201-3206.

[10] NISHIDOI H，KOGA S，KAIBARA N，et al. Possible role of duodenogastric reflux on the development of remnant gastric carcinoma induced by N-methyl-N'-nitro-N-nitrosoguanidine in rats[J]. J Natl Cancer Inst，1984，72(6)：1431-1435.

[11] WIEMAN T J，MAX M H，VOYLES C R，et al. Diversion of duodenal contents：its effect on the production of experimental gastric cancer[J]. Arch Surg，1980，115(8)：959-961.

[12] LEWIN K. Carcinoid tumors and the mixed (composite) glandular-endocrine cell carcinomas[J]. Am J Surg Pathol，1987，11(Suppl 1)：71-86.

[13] PERICLEOUS M，TOUMPANAKIS C，LUMGAIR H，et al. Gastric mixed adenoneuroendocrine carcinoma with a trilineage cell differentiation：case report and review of the literature[J]. Case Rep Oncol，2012，5(2)：313-319.

[14] LA ROSA S，MARANDO A，SESSA F，et al. Mixed adenoneuroendocrine carcinomas (MANECs) of the gastrointestinal tract：an update[J]. Cancers (Basel)，2012，4(1)：11-30.

[15] VOLANTE M，RINDI G，PAPOTTI M. The grey zone between pure (neuro) endocrine and non-(neuro) endocrine tumours：a comment on concepts and classification of mixed exocrine-endocrine neoplasms[J]. Virchows Arch，2006，449(5)：499-506.

[16] KULKE M H. Are neuroendocrine tumors going mainstream? [J] J Clin Oncol，2013，31(4)：404-405.

[本文编辑] 张艺鸣，金　山