DOI:10.12025/j.issn.1008-6358.2017.20161152

·短篇论著·

# 经阴道超声联合宫腔镜检查在子宫瘢痕憩室诊断中的应用价值

庄　怡

上海交通大学医学院附属国际和平妇幼保健院超声科，上海　200030

［摘要］ **目的**：探讨经阴道超声检查联合宫腔镜检查在剖宫产术后子宫瘢痕憩室诊断中的价值。**方法**：回顾性分析 2015 年 10 月至 2016 年 12 月在上海国际和平妇幼保健院住院治疗的 50 例剖宫产术后子宫瘢痕憩室患者的经阴道超声声像图、宫腔镜检查及磁共振检查结果。**结果**：经阴道超声联合宫腔镜检查诊断剖宫产术后子宫瘢痕憩室的准确率为 100%(50/50)，经阴道超声检查为 76%(38/50)的比较，差异有统计学意义($P<0.05$)。**结论**：经阴道超声联合宫腔镜检查技术能提高剖宫产术后子宫瘢痕憩室的诊断率。

［关键词］ 剖宫产；子宫瘢痕憩室；经阴道超声；宫腔镜

［中图分类号］ R 445.1　　［文献标志码］ A

## Application of transvaginal ultrasonography combined with hysteroscopy in the diagnosis of post-cesarean section scar diverticulum

ZHUANG Yi

Department of Ultrasound, International Peace Maternity and Child Health Hospital, School of Medicine, Shanghai Jiao Tong University, Shanghai 200030, China

［**Abstract**］ **Objective**: To explore the diagnostic value of transvaginal ultrasonography combined with hysteroscopy in post-cesarean section scar diverticulum (PCSD). **Methods**: The transvaginal ultrasonography, hysteroscopy and MRI findings of 50 cases of PCSD treated in International Peace Maternity and Child Health Hospital from October 2015 to December 2016 were retrospectively analyzed. **Results**: The diagnostic accuracy rate of transvaginal ultrasonography combined with hysteroscopy was 100% (50/50). The difference between transvaginal ultrasonography combined with hysteroscopy and transvaginal ultrasonography (76%, 38/50) was statistically significant ($P<0.05$). **Conclusions**: Transvaginal ultrasonography combined with hysteroscopy can improve the diagnosis rate of PCSD.

［**Key Words**］ cesarean section; post-cesarean section scar diverticulum; transvaginal ultrasonography; hysteroscopy

近年来，我国剖宫产率持续上升，已由 10%上升至 60%[1]。同时，剖宫产术后并发症发生率也逐年升高，主要包括子宫瘢痕妊娠、慢性盆腔痛及剖宫产术后子宫瘢痕憩室(post-cesarean section scar diverticulum, PCSD)，后者又称剖宫产术后子宫瘢痕缺损、剖宫产术后切口憩室、剖宫产术后子宫憩室(或假腔)等。PCSD 的发生率为 6.9%～19.4%，甚至达 60%[2]。PCSD 主要表现为经期延长、阴道出血淋漓不尽、憩室妊娠等，影响患者的生活质量[3]。

本研究通过经阴道彩色多普勒超声(简称经阴道超声)结合宫腔镜检查对患者进行诊断，并与经阴道超声检查结果对照，探讨经阴道超声结合宫腔镜检查在 PCSD 诊断中的价值。

## 1　资料与方法

1.1　一般资料　选择 2015 年 10 月至 2016 年 12 月在我院住院治疗的 50 例 PCSD 患者，年龄 24～46 岁，平均 35 岁。16 例有 2 次剖宫产史，34 例有 1 次剖宫产史。所有患者均进行经阴道超声检查和宫腔镜检查；术前进行 MRI 检查者 37 例。50 例患者剖宫产术前月经周期及经量均正常，无痛经史；剖宫产术后，20 例无明显诱因下经期明显延长，25 例月经淋漓不尽十余天。50 例患者均在门诊诊断为“月经紊乱”，给予间断抗感染、避孕等治疗，效果均欠佳。

1.2　检查方法　采用飞利浦 HD11XE、飞利浦 HD-7 彩色多普勒超声诊断仪，腔内探头频率为 4～

［收稿日期］ 2016-12-14　　［接受日期］ 2017-05-26

［作者简介］ 庄　怡，副主任医师. E-mail: xieruiman@yahoo.com

8 MHz。所有患者先行经阴道超声检查，了解子宫位置、大小、内膜厚度及双附件情况，重点观察子宫前壁切口回声区域有无如不连续回声、液性暗区等异常改变；再采用 MRI 和(或)宫腔镜检查对患者进行确诊。采用 Magnetom Aera 西门子 1.5T MRI 扫描子宫位置、子宫内膜情况，子宫前壁切口处信号。应用奥林巴斯 OTV-S190 宫腔镜系统观察宫颈管形态、颈管黏膜及子宫内膜有无异常，确认子宫下段剖宫产切口缺陷。

1.3 统计学处理 经阴道超声联合宫腔镜检查与单纯经阴道超声检查诊断 PCSD 结果的组间比较采用配对 $\chi^2$ 检验。检验水准($\alpha$)为 0.05。

## 2 结 果

2.1 经阴道超声检查结果 50 例患者中，后位子宫 27 例，前位子宫 19 例，中位子宫4 例。38 例经阴道超声检查提示为 PCSD，诊断率 76%。38 例患者声像图表现为前壁峡部肌层无回声，呈线条状或楔形；憩室的 3 条径线分别为 4～14 mm、3～31 mm、2～46 mm，憩室边界较清，一端与宫腔相通。其余 12 例患者的声图像未提示 PCSD，其中 9 例憩室较小，小于 10 mm；1 例接受体外受精联合胚胎移植技术(in vitro fertilization, IVF)的患者术前进行宫腔镜检查；另 2 例宫腔镜检查发现 10～13 mm憩室。PCSD 的典型声像图见图 1。

2.2 MRI 检查结果 50 例患者中，有 37 例行 MRI 检查，其中 36 例提示子宫憩室，诊断率为 97.3%。36 例中有 1 例因经期剖宫产切口疼痛就诊，超声检查未发现子宫憩室，MRI 发现 10 mm 憩室。MRI 可见前壁下段峡部肌层薄，腔内见裂隙状异常信号影突向肌层；憩室的 3 条分别为 2～13 mm、2～14 mm、6～21 mm。

2.3 经阴道超声联合宫腔镜检查结果 经阴道超声联合宫腔镜检查诊断 PCSD 的准确率为 100%(50/50)，明显高于阴道超声检查的 76%(38/50)，差异有统计学意义($P<0.05$)。

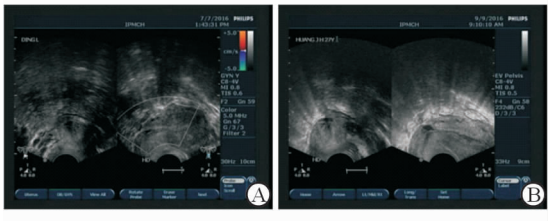


**图 1 子宫前壁瘢痕憩室**

A：子宫前壁瘢痕憩室异常血流；B：子宫前壁瘢痕憩室

## 3 讨 论

PCSD 是在剖宫产子宫切口愈合过程中发生的，表现为子宫前壁内膜以及部分或全部肌层不连续。先天性子宫憩室与胚胎发育异常有关，临床上很少见。剖宫产术后子宫憩室产生原因包括以下几个方面。(1)手术因素：双层缝合或宫壁切口蜕膜层、肌层连续缝合比单层缝合患者的宫壁瘢痕愈合好[4]。(2)剖宫产次数：多次剖宫产是 PCSD 的危险因素，多次剖宫产选择原子宫切开部位，瘢痕组织切开再次缝合后切口愈合不良。本研究 16 例患者有 2 次剖宫产史。(3)子宫位置：后位子宫是 PCSD 形成的高危因素。子宫后倾后屈使子宫前壁过度伸展，张力增加，使局部缺血，使子宫下段切口难以愈合，如果宫腔压力增高，切口局部就容易向外膨出而形成憩室。本组后位子宫有 27 例(54%)，前位子宫 19 例。(4)剖宫产切口位置：瘢痕缺损位置接近低位宫颈内口时更易形成憩室。剖宫产切口越靠近宫颈，切口上缘的肌肉较厚、下缘肌肉较薄，影响愈合。剖宫产切口靠近宫颈时，大瘢痕缺损较小瘢痕缺损更为多见[5]。(5)宫腔内容物排出受阻使宫腔内压力增加，使切口愈合不良处逐步向外膨出，形成憩室。

经阴道超声检查快速方便、无创、经济，能显示子宫下段切口情况。PCSD 的声像图表现为子宫下段瘢痕处浆膜下肌层中有一线条状或裂隙样无回声区，与宫腔相通。经阴道超声检查是确诊憩室简便可靠的方法，但其敏灵敏度及特异度均较低[6]。本研究中，PCSD 经阴道超声检查的诊断率为 76%(38/50)；37 例患者进行了 MRI 检查，36 例提示子宫憩室，诊断率 97.3%，其中 6 例经阴道超声未提示憩室。结果说明，经阴道超声检查的诊断准确率低于 MRI，可能与经阴道超声是首次检查，病史不够完整，且超声医师经验不足而漏诊，而 MRI 是在经阴道超声检查基础上再次诊断有关。

研究[7]发现，1.5T MRI 对 PCSD 的诊断率为 42.86%(48/112)；MRI 与 B 超显示的 PCSD 大小及严重程度差异无统计学意义，但多种辅助检查方法联合可提高 PCSD 的诊断率。研究[8]通过分析行阴道 PCSD 修补术的 124 例患者的临床资料发现，相较于 B 超检查，普通 MRI 对评估 PCSD 的长、宽有优势；而增强 MRI 较 B 超及普通 MRI 对测量 PCSD 的长、宽、深更有优势。但 MRI 易受憩室形

态、子宫内膜厚度及月经周期的影响，存在一定的局限性，检查费用也较昂贵（超声的6倍），一般不作为首选[7]。研究[9-10]发现，1.5T和3.0T MRI对PCSD妊娠的诊断准确率均高于超声（$P<0.05$），但MRI无法区分卵黄囊及胚芽，无法判断胎心搏动；而MRI联合超声便于快速诊断PCSD妊娠。

本研究中所有患者均经宫腔镜检查后确诊。经阴道超声联合宫腔镜检查诊断PCSD的准确率为100%，说明该方法是观察子宫轮廓特征并测量子宫各部位厚度的准确方法。宫腔镜检查中的压力及膨胀介质与充盈的膀胱能形成声像图上的双向透声，与经阴道超声检查优势互补，有利于明确诊断及治疗方法的制定[11-12]。丝线残留引起的PCSD采用经阴道超声检查常不能确诊，只有在宫腔镜检查时才可发现[13]。然而，宫腔镜检查有以下缺点：需要由有较丰富临床经验的专科医师操作；宫腔镜内出血活跃时，止血及手术困难更大；宫腔镜检查时视野局限；费用较贵，不宜反复检查。而经阴道超声操作简便、无创、经济，可重复检查，从而避免部分阴性患者进行不必要的宫腔镜检查。因此，建议将经阴道超声检查后联合宫腔镜检查作为主要的PCSD诊断手段。

此外，PCSD重在预防，应严格控制剖宫产手术指征和剖宫产率，改进切口缝合技术。有研究[14-15]认为，缝合材料和（或）缝合技术可影响宫壁瘢痕的愈合，缝合不良可影响切口局部供血，缝线缓慢吸收则导致瘢痕愈合不良。临床上需要遵守围手术期用药原则，防治继发感染等并发症。

## 参考文献


[1] 侯　磊，李光辉，邹丽颖，等. 全国剖宫产率及剖宫产指征构成比调查的多中心研究[J]. 中华妇产科杂志，2014，49(10)：728-735.

[2] Van der VOET L F, Bij de VAATE A M, VEERSEMA S, et al. Long-term complications of cesarean section. The niche in the scar: a prospective cohort study on niche prevalence and its relation to abnormal uterine bleeding[J]. BJOG, 2014, 121(2): 236-244.

[3] TOWER A M, FRISHMAN G N. Cesarean scar defects: an underrecognized cause of abnormal uterine bleeding and other gynecologic complications[J]. J Minim Invasive Gynecol, 2013, 20(5): 562-572.

[4] 杨丽君. 剖宫产术子宫缝合方式对盆腔粘连与切口愈合的影响[J]. 中国继续医学教育，2016，8(2)：125-126.

[5] VIKHAREVA OSSER O, VALENTIN L. Risk factors for incomplete healing of the uterine incision after caesarean section[J]. BJOG, 117(9): 1119-1126.

[6] 陈慧军，吴一萍，吴秀英. 阴道超声联合宫腔镜对剖宫产术后子宫切口憩室的诊断价值[J]. 中华全科医学，2015，13(7)：1132-1133.

[7] ZHANG Y. A comparative study of transvaginal repair and laparoscopic repair in the management of patients with previous cesarean scar defect[J]. J Minim Invasive Gynecol, 2016, 23(4): 535-541.

[8] 谭玮麟，朱家樑，孙明华，等. 造影增强磁共振检查（MRI-HG）对于剖宫产后切口憩室（CSD）诊断的临床价值[J]. 现代妇产科进展，2017，29(2)：113-115.

[9] FIOCHHI F, PETRELLA E, NOCETTI L, et al. Transvaginal ultrasound assessment of uterine scar after previous cesarean section: comparison with 3T-magnitic resonance diffusion tensor imaging[J]. Radiol Med, 2015, 120(2): 228-238.

[10] 刘　倩，张瑞方，王　雪，等. 3.0T MRI对早期剖宫产术后子宫切口瘢痕妊娠的诊断价值[J]. 中华医学杂志，2014，94(45)：3589-3592.

[11] 付凤仙，段　华. 宫腔镜联合B超在诊断二次剖宫产术后子宫切口憩室中的价值[J]. 中国微创外科杂志，2014，14(9)：812-815.

[12] BABACAN A, GUN I, KIZILASLAN C, et al. Comparison of transvaginal ultrasonography and hysteroscopy in the diagnosis of uterine pathologies[J]. Int J Clin Exp Med, 2014, 7(3): 764-769.

[13] ROBERGE S, BOUTIN A, CHAILLET N, et al. Systematic review of cesarean scar assessment in the nonpregnant state: imaging techniques and uterine scar defect[J]. Am J Perinatol, 2012, 29(6): 465-471.

[14] 杨　萍，赵晓东. 宫腹腔镜联合手术修补剖宫产术后子宫切口憩室的效果分析[J]. 中国临床医学，2014，21(6)：680-681.

[15] MAROTTA M L, DONNEZ J, SQUIFFLET J, et al. Laparoscopic repair of post-cesarean section uterine scar defects diagnosed in nonpregnant women[J]. J Minim Invasive Gynecol, 2013, 20(3): 386-391.


［本文编辑］　姬静芳