DOI:10.12025/j.issn.1008-6358.2018.20160790

·论 著·

一站式杂交手术治疗冠状动脉三支血管病变近期疗效观察

钱松屹，刘 鹏*，叶志东，王 非，林 凡，杨煜光，樊雪强，甄雅楠，郑 夏，王凤林
中日友好医院心脏·血管外科，北京 100029

［摘要］ **目的**：探讨一站式杂交手术治疗冠状动脉三支血管病变的安全性及有效性。**方法**：2011 年 1 月至 2014 年 6 月，34 例冠状动脉三支血管病变患者接受非体外循环冠脉旁路移植术（off-pump coronary artery bypass graft，OPCAB）联合经皮冠脉介入治疗术（percutaneous coronary intervention，PCI），观察患者近期疗效及并发症发生情况。**结果**：34 例患者均成功完成手术，无术中死亡，OPCAB 共完成 41 处远心端吻合，同期 PCI 植入冠脉支架 46 枚。术后即刻 DSA 造影示移植物及支架内无闭塞发生。患者术后恢复可，无心绞痛发作，无围术期死亡，无心脑血管事件发生，无二次开胸探查。术后平均随访（36±8）个月，患者无再发心绞痛，未再接受医疗干预。**结论**：一站式杂交手术治疗冠状动脉三支血管病变安全、有效，近期预后良好。

［关键词］ 冠状动脉粥样硬化性心脏病；经皮冠脉介入治疗；非体外循环冠状动脉旁路移植术；杂交手术
［中图分类号］ R 654.3 ［文献标志码］ A

Short-term curative effect of one-stop hybrid treatment for triple-vessel lesions of the coronary artery

QIAN Song-yi, LIU Peng*, YE Zhi-dong, WANG Fei, LIN Fan, YANG Yu-guang, FAN Xue-qiang, ZHEN Ya-nan, ZHENG Xia, WANG Feng-lin
Department of Cardiac & Vascular Surgery, Chinese-Japan Friendship Hospital, Beijing 100029, China

［**Abstract**］ **Objective**: To evaluate the safety and effectiveness of one-stop hybrid therapy for triple-vessel coronary disease. **Methods**: Totally 34 patients with triple vessel coronary disease were treated by off-pump coronary artery bypass graft (OPCAB) combined with percutaneous coronary intervention (PCI) from Jan. 2011 to Jun. 2014. All 34 patients received PCI firstly, 46 stents implanted in coronary arteries, and then OPCAB were performed, 41 distal anastomosis were completed. **Results**: The one-stop hybrid procedure was successful in all patients. Selective coronary angiography immediately after one-stop hybrid procedure showed that grafts and stents were unobstructed. There was no death during the operation and perioperative period, no episodes of angina attack, no cardio-cerebrovascular events, no bleeding postoperatively and second exploratory thoracotomy. All patients remained free from angina, cardiac function improved significantly and no patient need medical intervention during the (36±8) months follow-up period. **Conclusions**: One-stop hybrid cardiac surgery provides a reasonable, feasible, and safe alternative for treating patients with coronary artery triple-vessel lesions, and it has good prognosis.

［**Key Words**］ coronary artery disease; percutaneous coronary intervention; off-pump coronary artery bypass grafting; hybrid operation

近年来，随着生活水平的提升，心血管疾病发病率居高不下，多支冠状动脉病变患者日益增多，如何实现完全性心肌血运重建是治疗的重点[1-2]。冠状动脉旁路移植（coronary artery bypass grafting，CABG）术和经皮冠状动脉介入治疗（percutaneous coronary intervention，PCI）术是处理药物治疗无效的冠脉多支病变的有效手段[1]。采用 CABG 术，以乳内动脉及大隐静脉作为移植物可处理多支冠脉病变，且远期通畅率高，但是手术痛苦大、术后恢复时间长、并发症发生率较高，导致部分患者难以接受；而 PCI 术因术后支架内再狭窄发生率偏高，影响其远期效果，故单纯手术或介入治疗均存在其局限性[1-2]。

对多支冠脉病变患者同期行冠脉旁路移植联合支架植入杂交手术可克服两种术式各自的缺点，发挥各自优势，已取得初步疗效[3-4]。因此，我科自 2011 年 1 月至 2014 年 6 月对 34 例冠状动脉三支血管病变患者行非体外冠脉旁路移植联合经皮冠脉腔内成形杂交手术，观察其初步疗效及安全性，

［收稿日期］ 2017-08-07 ［接受日期］ 2017-12-17
［作者简介］ 钱松屹，硕士，副主任医师. E-mail: theme2@163.com
*通信作者（Corresponding author）. Tel: 010-84205089, E-mail: liupeng5417@163.com

为后续临床应用提供参考。

1　资料与方法

1.1　一般资料　2011 年 1 月至 2014 年 6 月我院收治的冠脉三支血管病变患者 34 例，男 25 例，女 9 例，年龄 58～81 岁，平均(67.6±6.2)岁。所有患者均于术前经选择性冠状动脉数字减影血管造影(digital subtraction angiography, DSA)证实为冠脉三支血管病变(前降支长段狭窄≥75%，回旋支、右冠状动脉主干或分支局限性狭窄≥75%)，其中 8 例患者合并冠脉左主干病变(左主干狭窄≥50%)。本研究经医院伦理委员会审核批准，所有患者均知情同意并签署知情同意书。

1.2　杂交手术治疗　由同一组心脏介入医师及心外科医师，在同一专用杂交手术室内完成。手术当日早晨顿服抗血小板聚集药物(阿司匹林 300 mg＋氯吡格雷 300 mg)。术中静吸复合全麻，麻醉满意后，胸部及双侧腹股沟区消毒、铺巾。应用改良 Seldinger 技术行股动脉穿刺，置入 6 F 血管鞘，经静脉推注肝素钠 0.5 mg/kg，分别行选择性 DSA 再次确定左、右冠状动脉病变位置，并观察左侧乳内动脉通畅情况。于回旋支及其主要分支及右冠状动脉狭窄严重部位(≥75%)植入冠脉支架(Medtronic、Abbott)，支架植入后即刻复查 DSA，观察病变血管血流恢复情况，全部达到心肌梗死溶栓治疗(thrombolysis in myocardial infarction, TIMI)血流分级 3 级。支架植入完成后保留股动脉鞘管，行非体外循环冠状动脉旁路移植术，正中切口入胸，探查心脏、确定冠状动脉前降支及对角支病变部位，取左乳内动脉行前降支单支桥或对角支、前降支序贯式搭桥，必要时加行大隐静脉回旋支终末支或钝缘支搭桥。吻合完成后，经股动脉造影，观察乳内动脉桥血流及支架内血流情况。

1.3　术后药物治疗及随访　术后第 1 天起予阿司匹林 100 mg、氯吡格雷 75 mg，每日 1 次，连续服用 3 个月，停用阿司匹林，单用氯吡格雷 75 mg，每日 1 次，至术后 1 年。1 年后改用阿司匹林 100 mg，每日 1 次，长期服用。定期观察有无消化道出血及皮肤瘀斑情况。出院后，嘱患者每月随访 1 次，有心前区不适感及时就诊。

2　结　果

2.1　手术相关情况　34 例患者杂交手术均获得成功，无术中死亡病例，无患者术中转为体外循环下冠状动脉旁路移植术。术毕经股动脉留置鞘管复查冠状动脉造影提示：支架内未见闭塞，移植物血流通畅，吻合口远端冠脉显影良好。

34 例患者共植入冠状动脉支架 46 枚，其中回旋支系统植入 27 枚，右冠状动脉植入 19 枚；22 例患者植入 1 枚支架，12 例患者植入 2 枚支架。34 例患者均游离左乳内动脉(left internal mammary artery, LIMA)，按术中 DSA 造影所见确定前降支(left anterior descending, LAD)病变部位，行 LIMA-LAD 狭窄远端端-侧吻合；7 例患者合并对角支(diagonal branch, D)重度狭窄，行 LIMA-D-LAD 序贯式搭桥，先行 LIMA-D 侧-侧吻合，再行 LIMA-LAD 端-侧吻合。冠脉支架手术时间 29～54 min，平均(42.4±8.5) min；非体外循环冠状动脉旁路移植手术时间 112～175 min，平均(137.4±28.3) min。

2.2　术后观察及随访　患者术后恢复可，均无心绞痛发作，无围术期死亡病例，无心脑血管事件发生，无出血并发症发生，无患者二次开胸探查。术后采用电话或预约门诊进行随访，平均随访(36±8)个月，34 例患者无心绞痛、心前区不适发作，无心血管事件发生，无出血事件发生，无患者接受二次心血管介入或手术干预。随访期间无死亡病例。

2.3　典型病例介绍

2.3.1　典型病例 1　患者男性，69 岁，因“间断胸闷 13 年，下肢水肿 2 d”于 2012 年 9 月 29 日入院。既往脑梗死、右颈内动脉闭塞、高血压病、糖尿病病史。入院后行选择性冠状动脉＋脑动脉 DSA 造影，提示冠脉严重三支血管病变，左颈内动脉起始部狭窄 70%、右颈内动脉开口以远闭塞。完善相关术前准备，全麻下行右冠状动脉球囊扩张、支架植入术(图 1)＋左颈动脉内膜剥脱术＋乳内动脉-前降支-对角支搭桥术。

图 1　典型患者围术期冠状动脉 DSA 影像

A：术前 DSA 示冠脉第 2 段局限性重度狭窄；B：术中行右冠狭窄病变球囊扩张术

2.3.2 典型病例 2 患者女性，65 岁，因“突发胸痛 8 年，间断剑突下疼痛 20 d”于 2013 年 4 月 15 日入院。患者于 8 年前因突发胸痛在外院住院，行选择性冠状动脉造影提示回旋支、右冠状动脉重度狭窄，行回旋支、右冠球囊扩张＋支架植入术。既往有糖尿病、高血压病病史。入院后完善相关术前检查后行选择性冠状动脉造影提示：冠脉严重三支血管病变，右冠支架远段狭窄（图 2A、2B）。完善术前准备，在全麻下行右冠中段球囊扩张（图 2C）、支架植入术＋乳内动脉-前降支、主动脉-大隐静脉桥-钝缘支搭桥术。

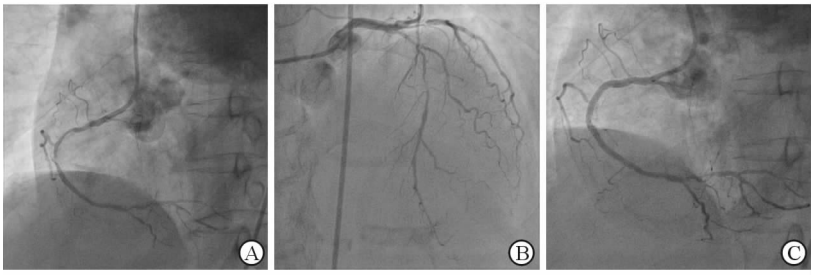

图 2 典型患者围术期冠状动脉 DSA 影像

A：冠脉第 3 段重度狭窄；B：冠脉第 7、11 段重度狭窄；C：右冠狭窄病变球囊扩张术

3 讨 论

对于冠脉多支血管病变患者，单纯 CABG 术后 1 年心脑血管事件发生率显著低于 PCI 组[5]，但是存在搭桥支数多、手术时间长、手术创伤大及术后恢复时间长等缺点。然而，对于此类患者单纯行 PCI 术存在远期通畅率偏低的缺点[6]。因此，杂交冠状动脉血运重建术（hybrid coronary revascularization，HCR）是目前处理冠脉多支病变的最佳方案[7]，疗效确切[8]，尤其适用于高危患者[9]。因此，本研究采用杂交手术对 34 例冠脉三支血管病变患者进行针对性治疗，取得初步成效，术后经选择性冠状动脉造影证实病变解除效果满意，术后恢复良好，随访期间无严重并发症发生，提示此种术式安全、有效。

同期行 CABG 及 PCI 术，可解决冠脉多支血管病变血运重建问题，非体外循环下冠状动脉搭桥术（off-pump CABG，OPCAB）较体外循环下手术术中出血量减少、并发症发生率降低、重症监护时间及住院时间均较短，死亡率偏低[10]。乳内动脉至前降支搭桥可明显改善心肌血运，右冠状动脉及回旋支系统病变介入治疗，避免 OPCAB 为完成侧壁冠脉病变搭桥搬动心脏而导致的血压下降、室颤等风险，或因冠脉病变部位过深、显露困难、被迫放弃搭桥，而导致未能实现完全性心肌血运重建。

制约 HCR 开展的因素之一是杂交手术室建立成本高，另外心外科医师、心脏介入医师及器械护士之间配合与衔接亦需要一个磨合过程。不同中心行 HCR 时，行 CABG、PCI 的次序可有所不同。有些中心先 PCI 后再行 OPCAB，也有些先行乳内动脉至前降支旁路移植，使之成为有前降支保护的 PCI。先行介入治疗的好处是，一旦非前降支血管介入失败，可以方便地选择常规 CABG 作为患者血运重建的治疗方法。而后行介入治疗的优点在于可以方便地通过术中左乳内动脉造影观察 CABG 后前降支血运重建的情况[11]，必要时心外科医师可以重新进行血管吻合。HCR 在减少术后再次 PCI 发生率、降低医疗费用方面亦有优势[12]。

冠状动脉前降支动脉粥样硬化病变高发，而乳内动脉至前降支搭桥是冠心病手术干预中效果最好的，一方面因为动脉移植物远期通畅率高，另一方面，前降支供血区域所占比例在冠脉三分支中通常最大，故保证前降支血运常可明显改善心功能。杂交手术的优势在于，乳内动脉至前降支搭桥保留了 CABG 的精华，同时在介入治疗过程中，有心外科医师在场，通过 CABG 可以方便、及时地处理严重介入并发症[13]。同期完成杂交手术可减少患者的痛苦和住院时间，从而降低住院费用[14]。术中留置鞘管有利于 CABG 完成后即刻造影，可以显示有无移植物及支架内闭塞发生，必要时即刻给予处理。

综上所述，本研究初步观察结果表明一站式杂交手术治疗冠状动脉三支血管病变安全、有效，且近期预后良好，但相关结论仍需大样本、多中心、随机对照研究进一步证实。

参考文献

[1] SIPAHI I，AKAY M H，DAGDELEN S，et al. Coronary artery bypass grafting *vs* percutaneous coronary intervention and long-term mortality and morbidity in multivessel disease：meta-analysis of randomized clinical trials of the arterial grafting and stenting era[J]. JAMA Intern Med，2014，174(2)：223-230.

[2] 赵　强. 冠心病外科治疗的进展[J]. 中国临床医学，2002，9(4)：325-327.

[3] MATSUMOTO Y，ENDO M，KASASHIMA F，et al. Hybrid revascularization feasibility in minimally invasive direct coronary artery bypass grafting combined with percutaneous transluminal coronary angioplasty in patients with acute coronary syndrome and multivessel disease[J]. Jpn J Thorac Cardiovasc Surg，2001，49(12)：700-705.

[4] 宋　凯，杨　晔，刘　欢，等. "一站式"冠状动脉搭桥及颈动脉支架植入术的初步尝试[J]. 中国临床医学，2017，24(1)：79-82.

[5] SERRUYS P W，MORICE M C，KAPPETEIN A P，et al. Percutaneous coronary intervention versus coronary-artery bypass grafting for severe coronary artery disease[J]. N Engl J Med，2009，360(10)：961-972.

[6] LOPES R D，HAFLEY G E，ALLEN K B，et al. Endoscopic versus open vein-graft harvesting in coronary-artery bypass surgery[J]. N Engl J Med，2009，361(3)：235-244.

[7] GREEN K D，LYNCH D R JR，CHEN T P，et al. Combining PCI and CABG：the role of hybrid revascularization[J]. Curr Cardiol Rep，2013，15(4)：351.

[8] BONATTI J，LEHR E J，VESELY M，et al. Hybrid coronary revascularization-techniques and outcome[J]. Eur Surg，2011，43(4)：198-204.

[9] RODRIGUEZ M，RUEL M. Hybrid coronary revascularization：First choice or alternative?[J]. Interv Cardiol，2015，7(6)：507-510.

[10] KIM K B，CHO K R，JEONG D S. Midterm angiographic follow-up after off-pump coronary artery bypass：serial comparison using early，1-year，and 5-year postoperative angiograms[J]. J Thorac Cardiovasc Surg，2008，135(2)：300-307.

[11] BYRNE J G，LEACCHE M，VAUGHAN D E，et al. Hybrid cardiovascular procedures[J]. JACC Cardiovasc Interv，2008，1(5)：459-468.

[12] VERHAEGH A J，ACCORD R E，VAN GARSSE L，et al. Hybrid coronary revascularization as a safe，feasible，and viable alternative to conventional coronary artery bypass grafting：what is the current evidence?[J]. Minim Invasive Surg，2013，2013：142616.

[13] HU S S. One-stop hybrid approach for cardiovascular disease：from conception to practice[J]. Ann Thorac Cardiovasc Surg，2008，14(6)：345-346.

[14] FRIEDRICH G J，BONATTI J. Hybrid coronary artery revascularization—review and update 2007[J]. Heart Surg Forum，2007，10(4)：E292-E296.

[本文编辑]　廖晓瑜，贾泽军